R. RICHARD

LÉSIONS OSTÉOPATHIQUES DU MEMBRE SUPÉRIEUR

PHYSIOPATHOLOGIE

tests et techniques de normalisation

Tome 1
L'épaule

MALOINE S.A. ÉDITEUR - PARIS

LÉSIONS OSTÉOPATHIQUES DU MEMBRE SUPÉRIEUR

Tome I : L'épaule

DU MÊME AUTEUR CHEZ LE MÊME ÉDITEUR :

— *Lésions ostéopathiques du sacrum * 1ere Edition (1978)*

— *Lésions ostéopathiques iliaques (1979)*

— *Lésions ostéopathiques du membre inférieur (1980)*

— *Lésions ostéopathiques vertébrales Tome I (1982)*

— *Lésions ostéopathiques vertébrales Tome II (1982)*

— *Lésions ostéopathiques du sacrum * 2e Edition (1984/1985)*

— *Lésions ostéopathiques du membre supérieur (1984/1985)*
  - *Tome I : L'épaule*

OUVRAGES A PARAITRE :

— *Lésions ostéopathiques du membre supérieur (1985)*
  - *Tome II : Le coude et le poignet*

— *Lésions ostéopathiques du petit bassin féminin*

Raymond RICHARD D.O.

Registered Osteopath

LÉSIONS OSTÉOPATHIQUES DU MEMBRE SUPÉRIEUR

Physio-pathologie, tests et techniques de normalisation

Tome I : L'ÉPAULE

MALOINE S.A. EDITEUR PARIS

27, rue de l'Ecole de Médecine, 75006 Paris

1985

© Maloine S.A. Editeur 1985

« La loi du 11 mars 1957 n'autorisant, aux termes des alinéas 2 et 3 de l'article 41, d'une part, que les « copies ou reproductions strictement réservées à l'usage privé du copiste et non destinées à une utilisation collective » et, « d'autre part, que les analyses et les courtes citations dans un but d'exemple et d'illustration, « toute représentation ou reproduction intégrale, ou partielle, faite sans le consentement de l'auteur ou de ses ayants droit ou ayants cause, est illicite » (alinéa premier de l'article 40).

Cette représentation ou reproduction, par quelque procédé que ce soit, constituerait donc une contrefaçon sanctionnée par les articles 425 et suivants du Code Pénal ».

ISBN 2-224-01065-6

REMERCIEMENTS

Au Docteur I.A. KAPANDJI, qui a bien voulu m'autoriser à reproduire certaines figures de ses ouvrages de « Physiologie Articulaire ».

Aux Docteurs J. BRIZON et J. CASTAING, qui ont bien voulu me permettre d'utiliser quelques schémas de leurs feuillets d'anatomie.

Au Docteur G. GACON, chirurgien ostéo-articulaire, disciple du Professeur Albert TRILLAT, qui a bien voulu accepter ma présence au bloc opératoire et dont les interventions m'ont permis une meilleure connaissance du membre supérieur.

PREFACE

Préfacer un livre est toujours un privilège et une difficulté.

Cela est particulièrement net dans le cas de ce nouveau livre de Raymond RICHARD. Après les lésions du rachis, puis celles du membre inférieur, Raymond Richard nous expose ses conceptions des lésions du membre supérieur.

Toujours avec la même méthodologie et la même rigueur, il fait largement appel à l'anatomie classique.

La lecture de ce livre nous est d'emblée familière et c'est cela son mérite.

Une déjà longue expérience de la chirurgie orthopédique permet de mieux apprécier ce travail. Il existe, en effet, en dehors des grandes lésions traumatiques ou dégénératives, des lésions mécaniques mal connues dont le traitement est ''dispersé''.

La tentative de Raymond Richard va dans le sens d'une classification. Il contribue comme d'autres à la recherche d'une vérité qui permettra d'approcher la vérité.

Souhaitons longue vie à ce livre. S'il suit le destin des autres volumes de Raymond Richard, son succès est assuré.

Docteur Gérard GACON
Ancien Chef de Clinique de Chirurgie Orthopédique

SITUATION MONDIALE DE L'OSTÉOPATHIE

I. — TERMINOLOGIE

Le mot « OSTÉOPATHIE » fut créé par Andrew-Taylor STILL lorsqu'il fonda son premier collège d'ostéopathie « American School of osteopathy », le 10 mai 1892 à Kirksville dans l'état du Missouri (U.S.A.).

Les racines de ce mot proviennent du grec : Ostéon : os, Pathos : maladie et il faut bien avouer que cette dénomination, conservée en souvenir du pionnier de l'ostéopathie, ne correspond ni au champ d'application, ni à la conception de ce que l'on a tendance à regrouper sous ce terme et que j'ai tenté de définir et de situer dans un rapport précédent intitulé « DÉFINITION DE L'OSTÉOPATHIE ».

II. — EN EUROPE

De nos jours, grâce à l'initiative et à l'idéal de certains doyens, chirurgiens et médecins, une révolution en Faculté s'amorce. Il ne saurait être question d'une réforme des études médicales, mais de la création d'un enseignement théorique et pratique des médecines naturelles et notamment de l'ostéopathie, dans le cadre d'un certificat d'études spéciales réservé aux médecins. Il faut constater que cette initiative répond, sans nul doute, aux exigences humaines.

Parallèlement à la promotion de l'ostéopathie en Faculté, nous assistons actuellement, en Europe et particulièrement en France, en Belgique et en Angleterre, à une prolifération d'organismes

privés, d'instituts, de fédérations et d'associations dont la finalité s'avère trop souvent commerciale et mercantile. Certains responsables n'hésitent d'ailleurs pas à faire état de publicité mensongère pour recruter et exploiter des kinésithérapeutes en leur promettant un « Doctorat en Ostéopathie », faisant ainsi naître l'espérance d'un succès et, paradoxalement, la possibilité d'un exercice légal utopique de la médecine manuelle.

1) En France

Deux expériences sont en cours :

- **La première :**

A l'Université Paris-Nord, U.E.R. de Bobigny, sous la forme d'un enseignement post-universitaire réservé aux médecins et débouchant sur un « DIPLOME UNIVERSITAIRE DE MEDECINE NATURELLE : D.U.M.E.N.A.T. »

« L'ostéopathie » figure au programme des différentes options mais semble ne pas disposer d'un nombre d'heure d'enseignement suffisant pour promouvoir et revaloriser l'ostéopathie.

Par ailleurs, de nombreux diplômes, dont la valeur universitaire semble contestée par une majorité de médecins et de professeurs d'université, sont actuellement proposés à une large clientèle composée d'auditeurs très variés : étudiants médecins, kinésithérapeutes, diététiciens, professionnels du sport... :

- diplôme universitaire de sport et santé
- brevet d'état d'éducateur sportif
- attestation universitaire de kinésithérapie du sport (UFKS)
- attestation universitaire de réadaptation par l'équitation

- **La deuxième :**

Moins hétéroclite, plus spécifique et qualitative en ce qui concerne l'ostéopathie et la médecine fonctionnelle. Expérience pour laquelle il m'a été proposé, dans le cadre de l'université, une responsabilité déterminante.

2) En Belgique :

Malgré l'existence d'associations officieuses dispensant quelques cours de médecine manuelle, qu'il s'agisse de médecins ou

de kinésithérapeutes, l'ostéopathie fait l'objet d'un VIDE REGLEMENTAIRE TOTAL.

3) En Angleterre :

Contrairement à l'opinion couramment répandue, l'ostéopathie n'a aucun statut légal.

L'exercice de l'ostéopathie par un « non-médecin » ne fait pas pour autant l'objet d'usage illégal de la médecine car, est illégal, ce qui est contraire aux bonnes mœurs, à l'ordre publique et à la morale.

Il s'agit d'une subtilité typiquement anglo-saxonne.

Plusieurs instituts privés d'ostéopathie, à temps partiel et en langue française, existent : E.E.O. (Maidstone), I.C.O.A.T., Northern Institute, B.N.O.A.

Le recrutement s'effectue surtout auprès des kinésithérapeutes belges et français.

Par contre, l'école que choisissent les Anglais désireux de suivre un enseignement ostéopathique de qualité est la BRITISH SCHOOL OF OSTEOPATHY à Londres. Son enseignement est sérieux et exclusivement dispensé en langue anglaise. Les études s'étalent sur 4 à 5 ans à temps complet pour les non médecins et sur une ou 2 années pour les médecins (L.L.C.O.).

4) En Allemagne, Espagne, Italie, Grèce

Malgré l'existence de quelques associations officieuses, l'ostéopathie fait également l'objet d'un VIDE REGLEMENTAIRE TOTAL.

III. — AUX ETATS-UNIS

C'est le seul pays qui possède 14 collèges de médecine ostéopathique dont l'enseignement s'étale sur 4 ou 5 années à temps complet et qui délivre un "DOCTORAT EN OSTEOPATHIE : D.O." conférant les mêmes droits et les mêmes obligations que les diplômes de "MEDICAL DOCTOR : M.D." (cf. Histoire de l'ostéopathie).

Dans ces collèges de médecine ostéopathique, l'enseignement universitaire est identique à celui que suivent les M.D. La seule différence réside dans l'existence d'un ''petit département de médecine manipulative'' ne comprenant, sur l'ensemble des collèges et en moyenne, qu'entre 100 et 250 heures de médecine manuelle sur plusieurs milliers d'heures d'enseignement.

Chaque collège représente entre 2000 et 3000 étudiants et, à l'issue de leurs études, le pourcentage de médecins exerçant réellement l'ostéopathie n'excède pas 0,5 %.

IV. — CONCLUSION

L'important, dans un ''CERTIFICAT D'ETUDES SPECIALES DE MEDECINE FONCTIONNELLE ET OSTEOPATHIE'', doit demeurer le constat d'efficacité.

''L'art de la thérapeutique manuelle est ancien. Je tiens en haute estime ceux qui l'on découvert comme ceux qui, générations après générations, me succèderont et dont les travaux contribueront au développement de l'art manuel de guérir''.

HIPPOCRATE

PLAN DU TOME I : L'ÉPAULE

Chapitre I. — Anatomie de l'épaule

Chapitre II. — Physiologie ostéopathique de l'épaule

Chapitre III. — Pathologie ostéopathique de l'épaule

Chapitre IV. — Tests de mobilité du complexe articulaire de l'épaule

Chapitre V. — Techniques de normalisation des lésions ostéopathiques de l'épaule

PLAN DU TOME II : LE COUDE ET LE POIGNET

Chapitre VI. — Anatomie du coude

Chapitre VII. — Physiologie ostéopathique du coude

Chapitre VIII. — Pathologie ostéopathique du coude

Chapitre IX. — Tests de mobilité du complexe articulaire du coude

Chapitre X. — Techniques de normalisation des lésions ostéopathiques du coude

Chapitre XI. — Anatomie du poignet

Chapitre XII. — Physiologie ostéopathique du poignet

Chapitre XIII. — Pathologie ostéopathique du poignet

Chapitre XIV. — Tests de mobilité du complexe articulaire du poignet

Chapitre XV. — Techniques de normalisation des lésions ostéopathiques du poignet

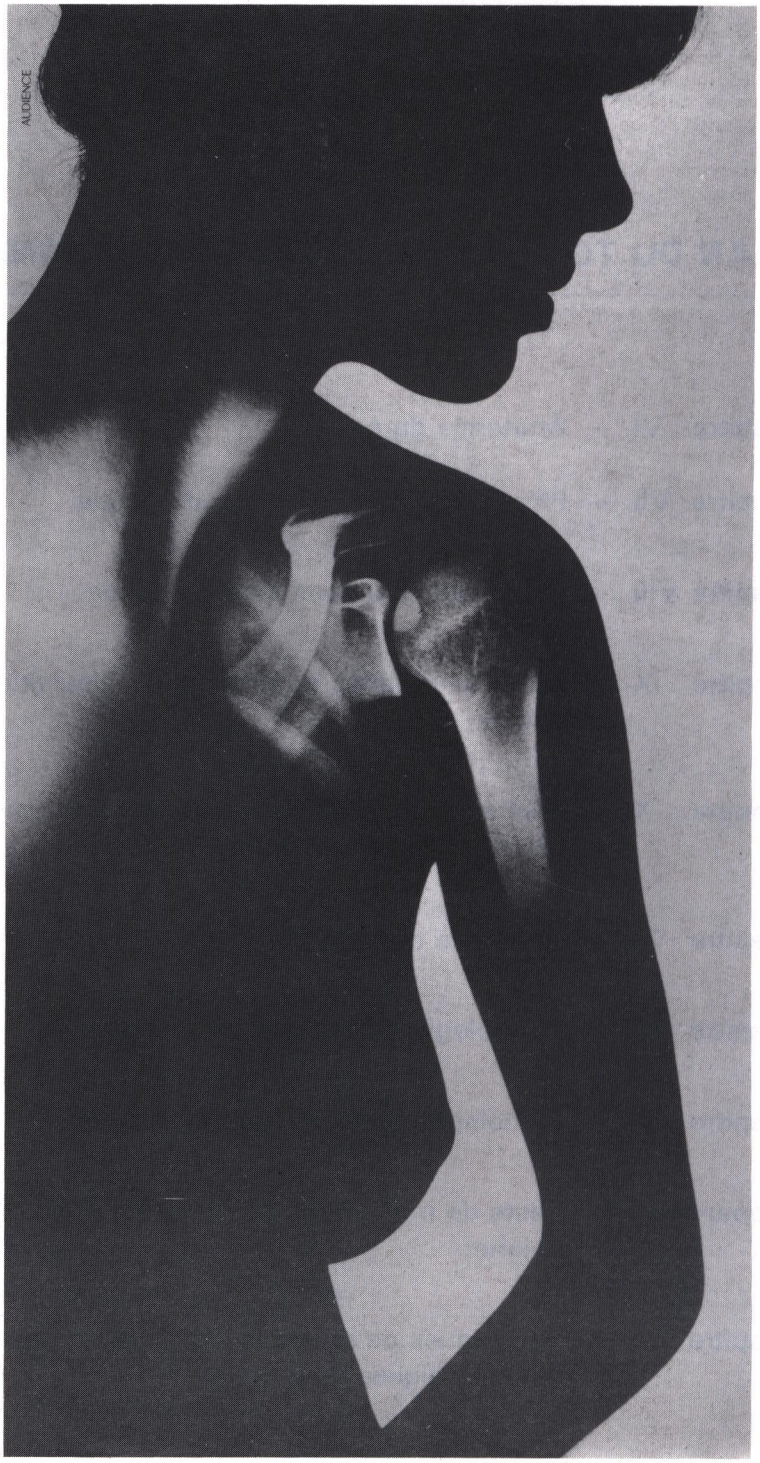
AUDIENCE

En dehors des cas traumatiques ou des anomalies de conformation, la pathologie ostéopathique n'est jamais qu'une exagération de la physiologie articulaire et cette dernière dépend des caractéristiques anatomiques.

C'est la raison pour laquelle il nous a semblé indispensable de réserver une place importante à l'anatomie de l'épaule.

Les descriptions anatomiques contenues dans cet ouvrage, ont tenté de réunir deux qualités essentielles et difficilement conciliables : être à la fois synthétique et complet. Les descriptions qui vont suivre sont tirées des auteurs suivants :

BACHET, BRIZON, BROCA, CASTAING, CHASSAIGNAC, GREGOIRE-OBERLIN, HENLE, HOVELAQUE, LATARJET, PATURET, POIRIER, RATHKE, ROUVIERE, SANTINI, SAPPEY, TESTUT, TROLARD, WEBER, WINCKLER.

CHAPITRE I

ANATOMIE DE L'EPAULE

Le complexe articulaire de l'épaule

LA CLAVICULE

I. — FORME

Os long, pair, en ''S italique'', convexe en avant dans sa moitié interne, concave en avant dans sa moitié externe. Corps prismatique, triangulaire, presque cylindrique, aplati de haut en bas vers ses deux extrémités.

II. — SITUATION

Etendue horizontalement, à droite et à gauche de la base du cou, entre l'acromion et le sternum avec lesquels elle s'articule.

III. — DIRECTION

Oblique en dehors et un peu en arrière.

IV. — DESCRIPTION

- Une face supérieure
- Une face inférieure
- Un bord postérieur
- Un bord antérieur
- Une extrémité interne
- Une extrémité externe

V. — FACE SUPERIEURE

Lisse sur presque toute son étendue, étroite et arrondie en dedans, large et plate en dehors.

LA CLAVICULE

(J. Brizon et J. Castaing)

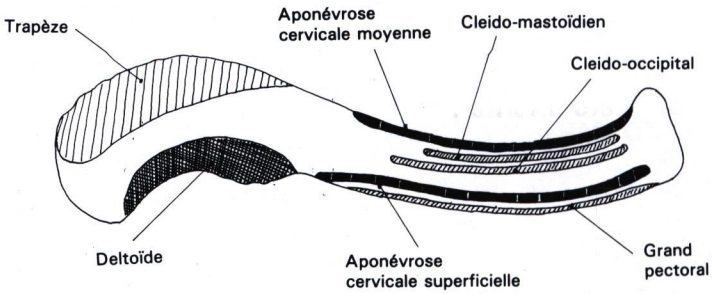

FACE SUPERIEURE

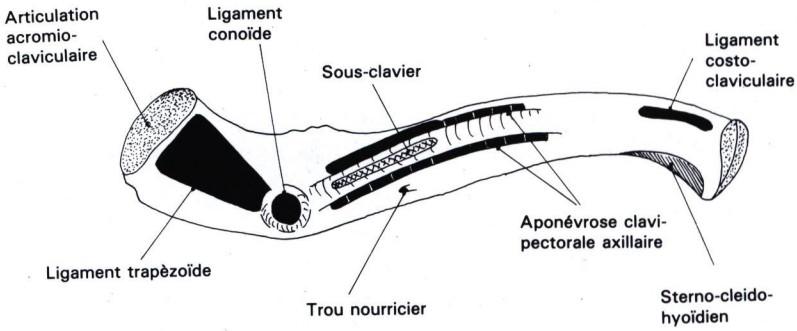

FACE INFERIEURE

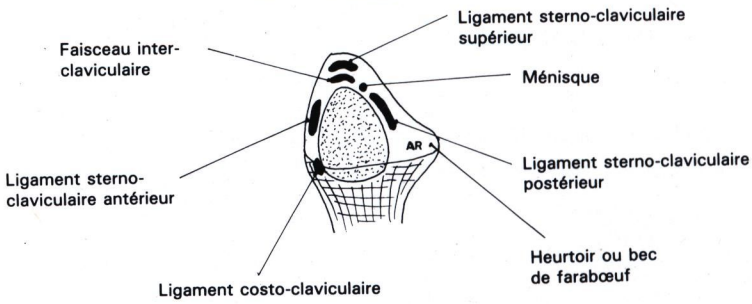

EXTREMITE INTERNE

(vue inféro-interne)

1) Partie moyenne :

Elle répond à la peau, doublée du muscle peaucier du cou.

2) Tiers externe :

a) Près du bord antérieur, elle donne insertion au muscle deltoïde (chef claviculaire).

b) Près du bord postérieur, elle donne insertion au muscle trapèze (chef claviculaire).

3) Tiers interne :

Près du bord postérieur, elle présente deux lignes de rugosité d'insertion du muscle sterno-cleido-mastoïdien (chef claviculaire ou faisceau externe) ; le chef interne étant sternal.

a) Ligne antérieure pour le chef cleido-occipital.

b) Ligne postérieure pour le chef cleido-mastoïdien.

VI. — FACE INFÉRIEURE

1) Partie moyenne :

a) Creusée par la gouttière du muscle sous-clavier qui s'y insère (partie externe).

b) Sur les deux lèvres de cette gouttière, insertions des aponévroses clavi-pectoraux axillaires.

c) Sur la lèvre antérieure de la gouttière, insertion du ligament coraco-claviculaire interne.

2) Tiers ou quart externe

a) Par le tubercule conoïde, insertion du ligament conoïde.

b) Par l'arête trapézoïde, insertion du ligament trapézoïde.

c) Entre ces deux insertions, insertion du ligament coraco-claviculaire externe quand il existe.

3) En dedans :

Elle présente :

a) Une petite facette articulaire avec le 1er cartilage costal qui sera décrite avec l'extrémité interne.

b) En dehors de cette facette, la tubérosité costale, laquelle donne insertion au ligament costo-claviculaire ou ligament inférieur de l'articulation sterno-costo-claviculaire.

c) Près du bord postérieur, insertion du muscle sterno-cleido-hyoïdien. Le trou nourricier est situé à la partie moyenne de cette face inférieure.

VII. — BORD POSTERIEUR

Il présente, à l'union du tiers externe et du tiers moyen, une saillie osseuse : l'angle coracoïdien qui surplombe l'apophyse coracoïde.

1) Tiers externe :

Il donne insertion au muscle trapèze.

2) 2/3 internes :

Ils donnent insertion à l'aponévrose cervicale moyenne.

VIII. — BORD ANTERIEUR

Concave en avant, dans sa moitié externe.

Convexe en avant, dans sa moitié interne.

1) Tiers externe :

Il donne insertion au muscle deltoïde sur le tubercule deltoïdien.

2) 2/3 internes :

a) Insertion du faisceau claviculaire du muscle grand pectoral

b) Au-dessus du grand pectoral, insertion de l'aponévrose cervicale superficielle.

IX. — EXTREMITE INTERNE

Volumineuse, prismatique, triangulaire à base inférieure, concave d'avant en arrière, convexe de haut en bas, articulaire avec l'encoche formée par le manubrium sternal et le premier cartilage costal.

1) Dans ses 3/4 antéro-inférieurs :

Elle regarde en dedans, en bas et un peu en avant. Cette surface articulaire comprend deux segments :

a) un segment vertical, triangulaire à sommet supérieur regardant en dedans, en avant et un peu en bas, articulaire avec la facette articulaire du manubrium.

b) un segment horizontal situé au-dessous du premier, se prolongeant sur la face inférieure de l'extrémité interne, regardant en bas et articulaire avec le premier cartilage costal.

2) En bas et en arrière :

Prolongée par le bec ou heurtoir du FARABOEUF, lequel vient buter contre le sternum dans les mouvements de rétropulsion de l'épaule.

3) Ses insertions :

a) Au-dessus de la surface articulaire, insertion du ménisque.

b) En avant et en arrière de la surface articulaire, insertions des ligaments sterno-claviculaires antérieur et postérieur.

c) Au-dessus de l'insertion du ménisque, insertions du ligament sterno-claviculaire supérieur et de son faisceau interclaviculaire.

d) Au-dessous de la surface articulaire et en dehors : insertion du ligament costo-claviculaire qui se prolonge sur la face inférieure.

X. — EXTREMITE EXTERNE

Elle présente la facette acromiale, aplatie de haut en bas, taillée en biseau aux dépens de la face inférieure de l'os. Elle regarde en bas et en dehors. Elle est convexe et repose sur une facette semblable de l'acromion, concave, avec laquelle elle forme l'articulation acromio-claviculaire.

1) Forme :

Ovalaire, à grand axe, oblique en avant et en dedans.

2) Rapports :

Elle répond, à sa face supérieure, à l'apophyse coracoïde et au ligament acromio-coracoïdien.

3) Insertions :

Elle donne insertion :

a) A la capsule, près du revêtement cartilagineux.

b) Au ligament acromio-claviculaire supérieur, épaississement de la capsule, dont les fibres les plus superficielles proviennent de la transformation fibreuse du muscle trapèze.

c) Dans 1/3 des cas, un ménisque s'insère sur la face profonde interne de la capsule.

L'OMOPLATE OU "SCAPULUM"

I. — FORME

Os plat, pair, triangulaire.

II. — SITUATION

Appliquée sur la partie postéro-supérieure du thorax, en regard des 7 premières côtes, du 1er espace intercostal à la 7e côte, séparée du thorax par les muscles sous-scapulaire et grand dentelé. L'omoplate forme la pièce latéro-postérieure de la ceinture scapulaire.

III. — DESCRIPTION

- Une face antérieure
- Une face postérieure
- Un bord supérieur
- Un bord interne
- Un bord externe
- Un angle supérieur ou supéro-interne
- Un angle inférieur
- Un angle externe ou supéro-externe

FACE ANTÉRIEURE DE L'OMOPLATE

(J. Brizon et J. Castaing)

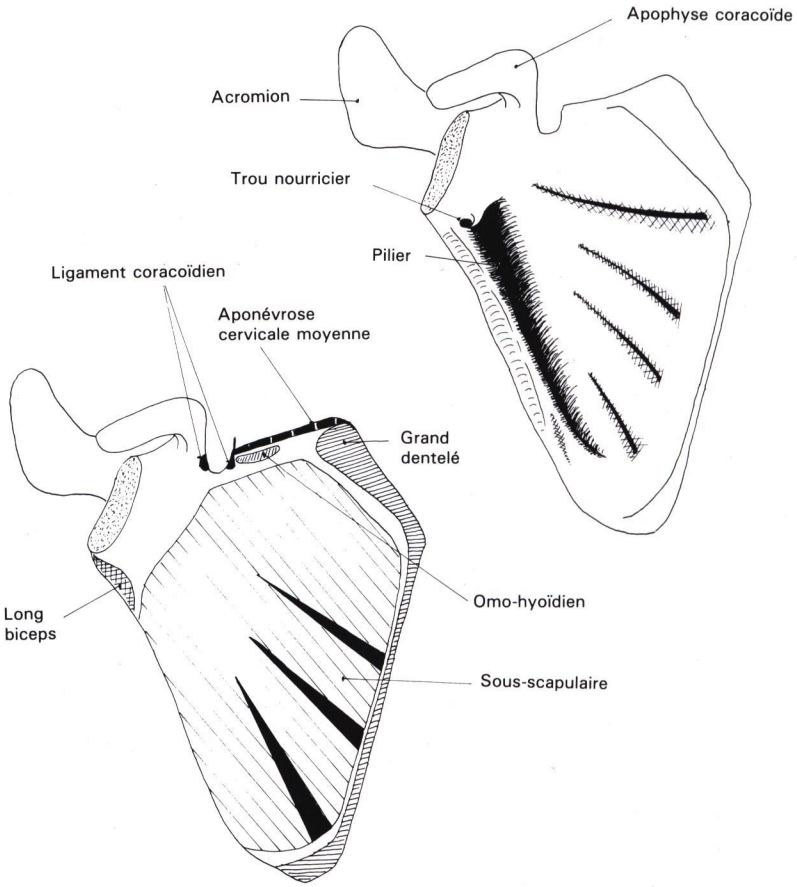

IV. — FACE ANTERIEURE ou THORACIQUE

Elle regarde en avant, un peu en dedans, concave, excavée par la fosse sous-scapulaire, surtout profonde en haut. Son aire est soulevée par 3 ou 4 crêtes osseuses qui montent du bord interne vers l'angle externe. Ces crêtes donnent insertions aux lames tendineuses du muscle sous-scapulaire. Les dépressions circonscrites par ces crêtes répondent aux insertions charnues de ce muscle qui s'étale jusqu'au tiers externe de la fosse. A cet endroit, se trouve le trou nourricier antérieur.

1) En dedans :

La fosse sous-scapulaire est limitée par une courbe mousse circonscrivant avec le bord spinal de l'omoplate, la longue insertion du muscle grand dentelé :

a) en haut, une surface triangulaire : insertion du chef supérieur du grand dentelé.

b) au milieu, un rebord étroit : insertion du chef moyen du grand dentelé.

c) en bas, une surface triangulaire : insertion du chef inférieur du grand dentelé.

2) En dehors :

La fosse présente une saillie mousse volumineuse, épaisse, allongée et parallèle au bord externe : le pilier de l'omoplate. Pilier et bord externe sont séparés par la gouttière du bord axillaire. Sur le pilier et la gouttière s'insère le muscle sous-scapulaire. Le pilier supporte la cavité glénoïde.

V. — FACE POSTERIEURE

Convexe, elle regarde en arrière, en dehors et un peu en haut. Elle présente, à l'union du 1/5 ou 1/4 supérieur et des 4/5 ou 3/4 inférieurs, une solide apophyse : l'épine de l'omoplate, qui sépare cette face en fosses sus et sous-épineuse.

FACE POSTÉRIEURE DE L'OMOPLATE

(J. Brizon et J. Castaing)

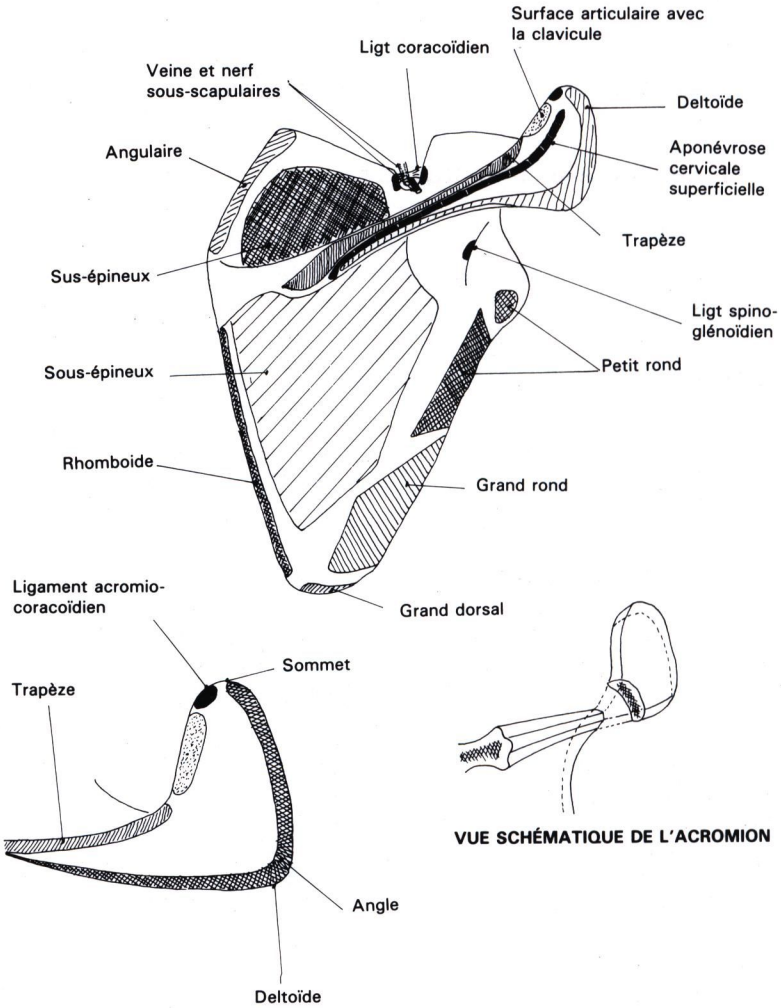

VUE SCHÉMATIQUE DE L'ACROMION

VUE SUPÉRIEURE DE L'ACROMION

1) La fosse sus-épineuse :

Elle est comblée par le muscle sus-épineux qui s'insère sur ses bords et ses 2/3 internes. En dehors, se situent les trous nourriciers supérieur et postérieur.

2) La fosse sous-épineuse :

Elle est triangulaire à base supérieure, convexe et occupe les 4/5 de la face postérieure, par ailleurs comblée par le muscle sous-épineux.

En dehors, elle est marquée par une crête interceptant avec le bord axillaire un espace divisé en deux portions :

a) Une portion supérieure qui donne insertion au muscle petit rond, partagée en deux segments par une gouttière vasculaire livrant passage à un rameau de l'artère et de la veine scapulaire inférieure.

b) Une portion inférieure qui donne insertion au muscle grand rond.

3) L'épine de l'omoplate :

C'est une lame osseuse, triangulaire, implantée transversalement, presque horizontale, oblique en haut et en dehors, s'élargissant de dedans en dehors.

- **Base :** Elle s'implante ou fait corps avec l'os. Certains l'appellent bord antérieur.

- **Face supérieure :** Elle figure le plancher de la fosse sus-épineuse. Elle donne insertion au muscle sus-épineux dans ses 2/3 internes.

- **Face inférieure :** Elle figure le plafond de la fosse sous-épineuse. Elle donne insertion au muscle sous-épineux dans ses 2/3 internes.

- **Bord postérieur :** Il présente, de dedans en dehors :

a) le triangle basal sur lequel glisse le tendon du faisceau inférieur du muscle trapèze.

b) le sommet externe de ce triangle : il s'épaissit et figure le tubercule de l'épine ou tubercule trapézien. Il donne insertion au tendon inférieur du muscle trapèze.

c) la partie externe du bord postérieur de l'épine : il est étroit, rugueux, perceptible à travers la peau et donne insertion :

— par sa lèvre supérieure : au muscle trapèze
— par sa lèvre inférieure : au muscle deltoïde
— par sa crête : à l'aponévrose cervicale superficielle.

• **Bord externe de l'épine** : il est arrondi, débute à la face postérieure du col chirurgical, à la partie moyenne de la cavité glénoïde et donne insertion au ligament spino-glénoïdien.

• **Extrémité externe ou acromion**

a) Forme

Forte apophyse, quadrangulaire, longue de 4 à 6 cm.
Aplatie en sens inverse de l'épine, tordue en avant.
Elle surplombe l'articulation de l'épaule.

b) Description

Une face supérieure
Une face inférieure
Un bord interne
Un bord externe
Un sommet
Une base

c) Face supérieure ou postéro-supérieure

Elle parait résulter de l'élargissement du bord postérieur de l'épine, aplatie et sous-cutanée. Elle donne insertion à l'aponévrose cervicale superficielle.

d) Face inférieure ou antéro-inférieure

Elle parait résulter de l'élargissement du bord externe de l'épine. Elle surplombe l'articulation de l'épaule.

e) Bord interne ou supéro-interne

Il fait suite à la lèvre supérieure du bord postérieur de l'épine :

— **En arrière** : insertion du muscle trapèze

— **Partie moyenne** : elle présente une surface articulaire avec la clavicule, ovalaire, à grand axe antéro-postérieur. Elle regarde en haut, en dedans et en avant. Elle est taillée aux dépens de la face supérieure. Elle donne insertion, autour de la surface articulaire, à la capsule et aux ligaments acromio-claviculaires.

— **Partie antérieure** : elle rejoint le sommet et donne insertion, en avant et au dessous du sommet, dans une partie appelée : '' pointe de l'acromion '' au ligament acromio-caracoïdien.

f) Bord externe ou postéro-externe

— **En dedans** : il prolonge la lèvre inférieure du bord postérieur de l'épine.

— **Partie moyenne** : elle se coude à angle droit, formant l'angle de l'acromion.

— **En dehors** : il est dirigé en haut et en avant, denticulé par 3 ou 4 tubercules marginaux. Il donne insertion sur tout le bord externe au muscle deltoïde.

g) Sommet

Il est formé par la réunion des bords externe et interne. Il est arrondi, rugueux et donne insertion au muscle deltoïde.

h) Base ou bord externe de l'épine

Elle est arquée par la grande échancrure scapulaire, séparant la base de l'acromion du bord postérieur de la cavité glénoïde. Par cette échancrure, communiquent les fosses sus et sous-épineuses. Le ligament spino-glénoïdien s'insère :

— sur le bord externe de l'épine ;

— et sur le bord postérieur de la cavité glénoïde qui transforme cette échancrure en tunnel sous lequel passent le nerf, la veine et l'artère sus-scapulaire.

VI. — BORD SUPERIEUR OU CERVICAL

Il est tranchant et concave.

1) Sur toute sa longueur :

Il donne insertion à l'aponévrose cervicale moyenne.

2) En dehors :

Il présente l'échancrure coracoïdienne, convertie en trou par le ligament coracoïdien qui s'insère sur les deux bords de cette échancrure.

Sous le ligament, passent le nerf scapulaire supérieur et la veine sus-scapulaire.

Au-dessus du ligament passe l'artère sus-scapulaire.

3) En dedans de l'échancrure :

s'insère le muscle omo-hyoïdien.

4) Tout en dehors :

il est surmonté par l'apophyse coracoïde.

VII. — BORD INTERNE OU SPINAL

Il est convexe, situé à 4 ou 5 cm du rachis. Il pointe à angle obtu au niveau du triangle basal de l'épine.

1) Au-dessus de l'épine (1/4 supérieur) :

Il donne insertion au muscle angulaire de l'omoplate.

2) Au-dessous de l'épine (3/4 inférieurs) :

Il donne insertion au petit Rhomboïde en haut et au grand Rhomboïde en bas.

VIII. — BORD EXTERNE OU AXILLAIRE

Il est oblique en haut et en dehors, mince. Il s'élargit en haut en une surface triangulaire à base supérieure, appelée tubercule sous-glénoïdien qui donne insertion à la longue portion du triceps brachial. Ce bord donne également insertion au muscle sous-scapulaire et à l'aponévrose profonde de l'aisselle.

IX. — ANGLE SUPERIEUR OU SUPERO-INTERNE

Il est formé par la jonction des bords supérieur et interne. Il est ouvert à environ 90°. Il donne insertion au muscle angulaire de l'omoplate.

X. — ANGLE INFERIEUR

Il est épais, arrondi, rugueux. Il donne insertion à un faisceau inconstant du grand dorsal.

XI. — ANGLE EXTERNE

Il est situé à la jonction des bords supérieur et externe. Il présente :

- le col de l'omoplate
- la cavité glénoïde
- l'apophyse coracoïde.

1) Le col de l'omoplate :

Il est épais, court, aplati d'avant en arrière. Il supporte la cavité glénoïde. La face postérieure du col dessine une gouttière ou grande échancrure scapulaire, comprise entre le bord externe de l'épine et la cavité glénoïde et faisant communiquer les fosses sus et sous-épineuses.

2) L'apophyse coracoïde :

C'est une saillie en forme de crochet demi-fléchi, pointant en avant et en dehors, au-dessus de l'articulation de l'épaule.

L'APOPHYSE CORACOÏDE

(J. Brizon et J. Castaing)

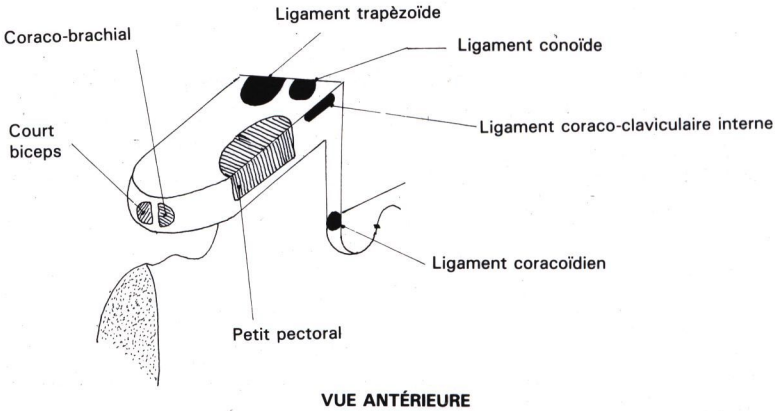

VUE ANTÉRIEURE

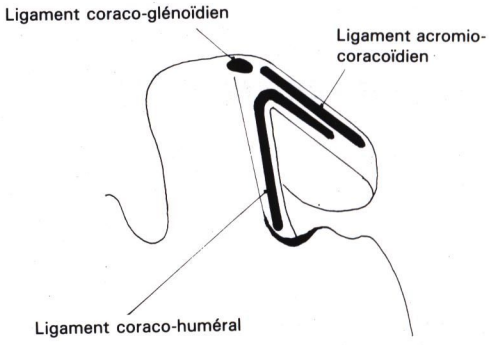

VUE POSTÉRIEURE

- **Elle présente :**

— **Un segment vertical,** aplati d'avant en arrière, se portant en haut, en dedans et en avant.

— **Un segment horizontal** aplati de haut en bas, se portant en bas, en dehors et en avant.

- **Sa situation :**

Elle est implantée à la face supérieure du col, à l'angle externe de l'omoplate entre :

a) En dehors :

Le tubercule sus-glénoïdien qui donne insertion au long biceps.

b) En dedans :

l'échancrure coracoïdienne qui donne insertion au ligament coracoïdien.

c) En avant et en bas :

l'encoche sous-coracoïdienne qui la sépare de la cavité glénoïde de l'omoplate.

- **Segment vertical :**

Il présente :

— une face antérieure
— une face postérieure
— un bord interne
— un bord externe

a) Face antérieure :

Elle continue la face antérieure de l'omoplate en contact avec le muscle sous-scapulaire. On peut noter la présence d'une bourse séreuse.

b) Face postérieure :

Elle continue la face postérieure de l'omoplate.

c) Bord interne :

Il figure le versant externe de l'échancrure coracoïdienne. A sa base s'insère le ligament coracoïdien.

d) Bord externe :

Sur toute sa hauteur, s'insère le ligament coraco-huméral qui se continue sur le segment horizontal.

- **Segment horizontal**

Il présente :

— une face inférieure
— une face supérieure
— un bord interne
— un bord externe
— un bord antérieur ou sommet
— un bord postérieur ou base

a) Face inférieure :

Elle est concave en bas ; elle surplombe la tête humérale dont elle est séparée par le muscle sous-scapulaire. On peut noter, au-dessus, la présence d'une bourse séreuse.

b) Face supérieure :

Elle est convexe, palpable sous la clavicule. A la partie moyenne, s'insère le muscle petit pectoral qui déborde sur le bord interne.

c) Bord interne :

— Partie moyenne

Insertion du petit pectoral qui déborde sur la face supérieure.

— Partie postérieure

Insertion du ligament coraco-claviculaire interne qui déborde sur le coude ou base de la coracoïde. On peut noter, inconstamment, la présence, en avant du ligament interne, du ligament coraco-claviculaire externe.

d) Bord externe :

— Partie supérieure

Insertion du ligament acromio-coracoïdien.

— Partie inférieure

Insertion, dans sa moitié inférieure du ligament coraco-huméral qui se continue sur le bord externe du segment vertical.

— Partie postérieure

Insertion du ligament coraco-glénoïdien qui se continue sur la partie externe de la base ou coude.

e) Bord antérieur ou sommet :

Il présente deux facettes, séparées par une crête verticale, qui donnent insertion :

— **Facette externe** : court biceps

— **Facette interne** : coraco-brachial.

f) Bord postérieur ou base ou coude ou union des segments horizontal et vertical :

Sur ce bord s'insèrent de dedans en dehors :

— Le ligament coraco-claviculaire interne ; épaississement de l'aponévrose clavi-pectorale, qui déborde sur le bord interne du segment horizontal.

— Le ligament conoïde

— Le ligament trapézoïde

— Le ligament coraco-glénoïdien, qui déborde à la partie postérieure du bord externe du segment horizontal

3) La cavité glénoïde :

C'est une surface articulaire pour la tête humérale, supportée par le col anatomique, encroûtée de fibro-cartilage, ovalaire,

INSERTIONS DES LIGAMENTS CORACO-CLAVICULAIRES SUR LA CLAVICULE ET SUR L'APOPHYSE CORACOÏDE

(J. Brizon et J. Castaing)

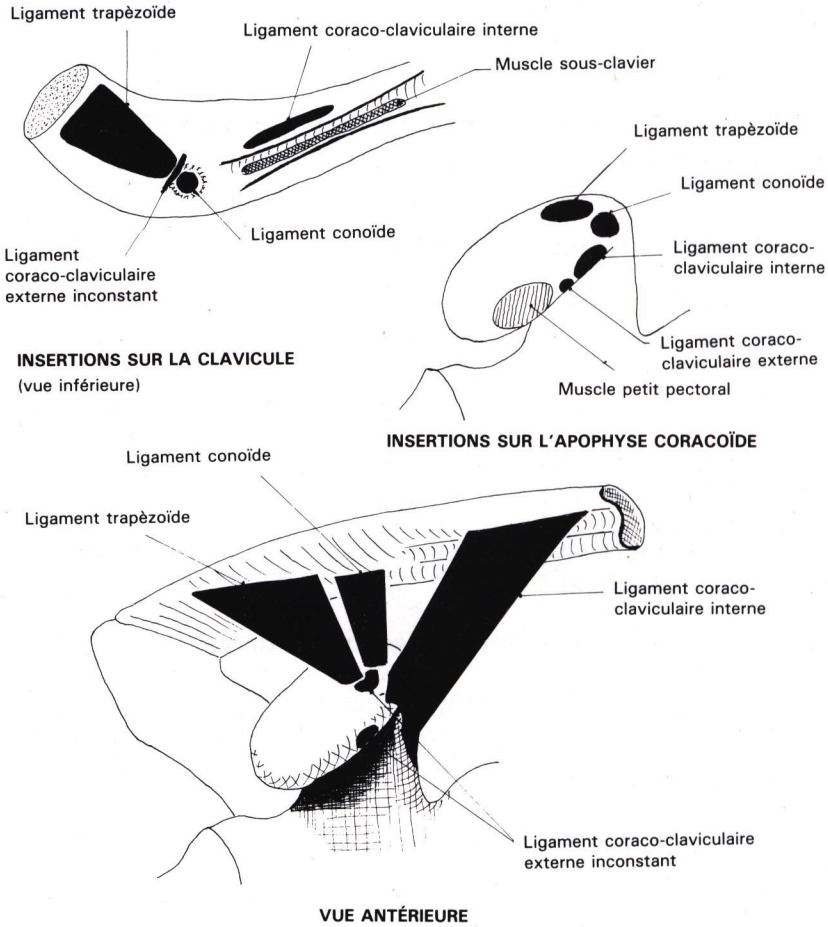

à grosse extrémité inférieure, à grand axe presque vertical, oblique en avant, en haut et regardant en dehors, en avant et un peu en haut.

On lui décrit :

- un centre
- un contour osseux.

- **Centre de la cavité :**

Il présente une petite saillie mousse appelée tubercule glénoïdien, situé un peu au dessous du centre. La cavité est plus excavée au-dessous du tubercule que dans le reste de son étendue.

- **Contour osseux :**

Il est recouvert à l'état frais par le bourrelet glénoïdien qui donne insertion à la capsule. Il présente :

a) Au-dessus de la cavité glénoïde : le tubercule sus-glénoïdien, qui donne insertion au tendon intra-capsulaire du long biceps brachial.

b) Au-dessous de la Cavité glénoïde : le tubercule ou tubérosité sous-glénoïdienne, rugueuse, triangulaire à base supérieure, extra-capsulaire, où s'insère la longue portion du Triceps brachial.

c) Union du tiers supérieur et du tiers moyen, sur le bord antérieur ou quadrant antéro-supérieur : il existe une dépression large, peu profonde : l'échancrure glénoïdienne.

LES LIGAMENTS PROPRES A L'OMOPLATE

Il sont au nombre de quatre : ce sont des lames tendineuses, étendues entre deux parties de l'omoplate.

I. — LE LIGAMENT ACROMIO-CORACOIDIEN

Il est triangulaire à sommet supérieur et s'insère :

a) Par son sommet : sur la partie antérieure du bord interne de l'acromion (pointe ou sommet).

b) Par sa base : sur tout le bord externe du segment horizontal de la coracoïde, au-dessus du ligament coraco-huméral. Il maintient le muscle sus-épineux bridé contre la capsule de l'articulation scapulo-humérale.

Son bord antérieur donne une expansion qui recouvre le tendon du muscle sus-épineux et qui descend vers la tête humérale.

Il est en rapport :

a) Par sa face supérieure : avec le muscle deltoïde

b) Par sa face inférieure : avec le muscle sus-épineux, dont il est séparé par une bourse séreuse appelée " bourse séreuse sous-acromiale ou sous-deltoïdienne ".

Le ligament acromio-coracoïdien, l'acromion et l'apophyse coracoïde constituent une voûte ostéo-fibreuse, acromio-coracoïdienne, au-dessus de l'articulation de l'épaule.

II. — LE LIGAMENT CORACOIDIEN

C'est une bandelette fibreuse qui s'étend d'une extrémité à l'autre de l'échancrure coracoïdienne.

Cette échancrure est située sur le bord supérieur de l'omoplate, près de la coracoïde. Elle est convertie en trou par le ligament coracoïdien.

Dans ce trou, passent le nerf sus-scapulaire ou nef scapulaire supérieur et la veine sus-scapulaire. Au-dessus, passe l'artère sus-scapulaire.

III. — LE LIGAMENT SPINO-GLENOIDIEN

Il s'insère :

a) sur le bord externe de l'épine de l'omoplate :

b) et sur le bord postérieur de la cavité glénoïde :

Ce ligament passe en pont au-dessus de l'**échancrure scapulaire,** qui présente la forme d'une gouttière configurée par le col de l'omoplate. Il transforme cette échancrure en trou, par où les vaisseaux (artère, veine et nerf sus-scapulaires) passent de la fosse sus-épineuse à la fosse sous-épineuse. Il est recouvert par le tendon du muscle sous-épineux.

IV. — LE LIGAMENT CORACO-GLENOIDIEN

Il s'insère :

a) sur la partie externe du coude ou base de la coracoïde

Segment horizontal, bord externe, partie toute postérieure.

b) trajet : il descend presque verticalement.

c) sur le pôle supérieur du bourrelet glénoïdien

Il adhère à la capsule et présente la même insertion que le ligament coraco-huméral. SAPPEY le désigne d'ailleurs comme son faisceau postérieur.

L'ARTICULATION ACROMIO-CLAVICULAIRE

I. — FONCTIONS

Cette articulation unit l'acromion à l'extrémité externe de la clavicule. Elle est renforcée par un ligament proche : le ligament acromio-claviculaire supérieur et par quatre ligaments à distance : les ligaments coraco-claviculaires :

- Ligament conoïde
- Ligament trapézoïde
- Ligament coraco-claviculaire interne
- Ligament coraco-claviculaire externe

II. — CLASSIFICATION

C'est une arthrodie, du groupe des diarthroses.

III. — MOUVEMENTS

De glissement de deux surfaces planes ou presque planes.

IV. — SURFACES ARTICULAIRES EN PRESENCE

De formes elliptiques, allongées d'avant en arrière, à grand axe oblique en avant et en dedans.

A — SURFACE ACROMIALE

Elle est située sur la partie antéro-supérieure du bord interne de l'acromion, taillée en biseau aux dépens de la face supérieure de l'acromion, regardant en haut, en dedans et en avant.

B — SURFACE CLAVICULAIRE

Elle est située à l'extrémité externe de la clavicule, taillée en biseau aux dépens de la face inférieure de la clavicule, regardant en bas, en dehors et en arrière. Elle repose sur la surface acromiale ; ceci permettant de comprendre la fréquence des lésions et des subluxations acromio-claviculaires.

C — CARTILAGE, MENISQUE

Les deux surfaces sont encroûtées de fibro-cartilage. Dans 1/3 des cas, elles sont séparées par un ménisque rudimentaire perforé ou non ; c'est un fibro-cartilage. Parfois, c'est un ménisque fibreux ; le plus souvent de forme prismatique, triangulaire, qui occupe soit la partie supérieure, soit la partie inférieure de l'articulation. Il s'attache soit à la capsule, soit au cartilage de l'une ou de l'autre des surfaces articulaires et se termine dans la cavité articulaire par un bord libre. Lorsque le ménisque est complet, la cavité est divisée en deux cavités secondaires :

- l'une, ménisco-claviculaire
- l'autre, ménisco-acromiale.

Lorsque le ménisque est perforé, les deux cavités communiquent.

V. — MOYENS D'UNION

A — LA CAPSULE

C'est un manchon fibreux qui s'insère tout près du revêtement cartilagineux, plus épais à sa partie supérieure, et renforcé

par les fibres profondes du ligament acromio-claviculaire. La capsule est également renforcée par les fibres tendineuses qui unissent les muscles trapèze et deltoïde.

B — LA SYNOVIALE

Elle tapisse la face profonde de la capsule. Elle est double lorsqu'il existe un ménisque, perforé ou non.

C — LE LIGAMENT ACROMIO-CLAVICULAIRE

Encore appelé " ligament acromio-claviculaire supérieur ". Il occupe la face supérieure de l'articulation et comprend deux plans :

a) Plan profond : il n'est que l'épaississement de la capsule ;

b) Plan superficiel : il provient de la transformation fibreuse du trapèze qui, de son insertion sur l'acromion, prend une insertion secondaire sur la clavicule.

D — LE LIGAMENT CONOIDE

Triangulaire, à sommet inférieur, il s'insère :

a) Sur la coracoïde : à la partie interne du coude ou base, en arrière du ligament trapezoïde et un peu sur le bord interne du segment vertical. Ses fibres montent verticalement en irradiant en éventail, sur un plan frontal.

b) Sur la face inférieure de la clavicule : à l'union de ses 3/4 internes et du 1/4 externe, sur le tubercule conoïde.

E — LE LIGAMENT TRAPEZOIDE

C'est une lame fibreuse, quadrilatère, oblique en haut et en dehors qui s'insère :

L'ARTICULATION ACROMIO-CLAVICULAIRE

(I.A. Kapandji)

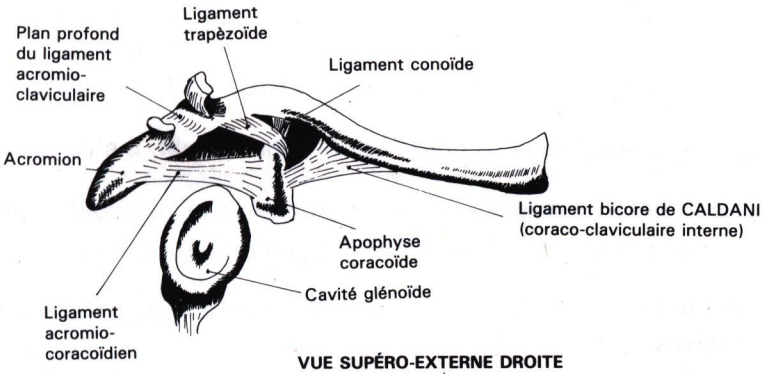

VUE SUPÉRO-EXTERNE DROITE

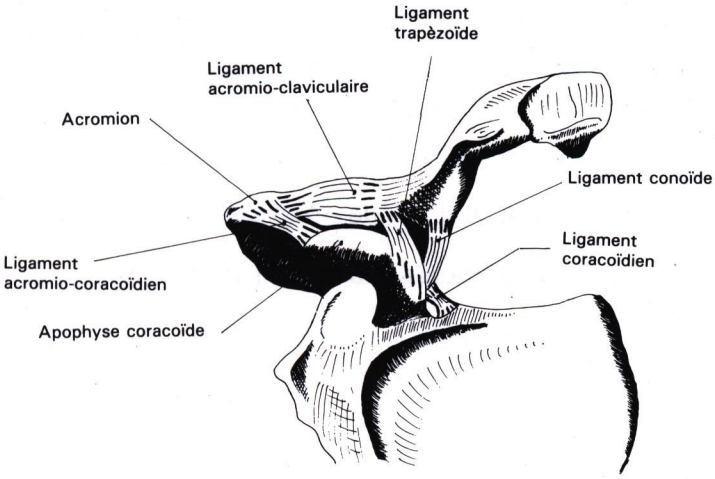

VUE INFÉRO-INTERNE

a) Sur la moitié postérieure du segment horizontal de la coracoïde : à la partie postéro-externe de la base ou coude, en avant du ligament conoïde.

b) Sur l'arête trapezoïde : à la face inférieure de la clavicule (1/3 externe). Il est parfois dédoublé en deux feuillets qui contiennent souvent une bourse séreuse.

F — LE LIGAMENT CORACO-CLAVICULAIRE INTERNE

Epaississement de l'aponévrose clavi-pectorale, il s'insère :

a) Sur le bord interne, segment horizontal de la coracoïde : en arrière du petit pectoral. Il se porte en dedans et en haut.

b) Sur la face inférieure de la clavicule : sur la lèvre antérieure de la gouttière du muscle sous-clavier, partie moyenne. Parfois, une partie de ce ligament descend sur la première côte jusqu'à l'insertion du muscle sous-clavier. Cette disposition a été décrite par CALDINI sous le nom de " **ligament BICORNES** ".

G — LE LIGAMENT CORACO-CLAVICULAIRE EXTERNE

Terminaison de l'aponévrose clavi-pectorale, il s'insère :

a) Sur la coracoïde : en avant du ligament interne.

b) Sur la clavicule : à la face inférieure, 1/4 externe, entre les insertions des ligaments conoïde et trapézoïde.

L'ARTICULATION CORACO-CLAVICULAIRE

Dans certains mouvements de l'épaule, la clavicule et l'apophyse coracoïde glissent l'une sur l'autre. Aussi, se développe-t-il une articulation coraco-claviculaire, présentant deux surfaces articulaires :

- l'une claviculaire
- l'autre coracoïdienne.

Celle-ci est fréquemment constituée par un encroûtement fibro-cartilagineux de la face supéro-interne du ligament trapézoïde.

L'ARTICULATION STERNO-COSTO-CLAVICULAIRE

I. — FONCTIONS

Cette articulation unit le sternum, le premier cartilage costal à l'extrémité interne de la clavicule. Elle est renforcée par quatre ligaments :

1) Ligament antérieur ou sterno-claviculaire antérieur

2) Ligament postérieur ou sterno-claviculaire postérieur

3) Ligament supérieur et son faisceau inter-claviculaire

4) Ligament inférieur ou costo-claviculaire.

II. — CLASSIFICATION

C'est une articulation par emboitement réciproque.

III. — MOUVEMENTS

Elévation, abaissement, projection en avant, projection en arrière.

IV. — LA SURFACE ARTICULAIRE CLAVICULAIRE

Elle est triangulaire à sommet supérieur.

Elle ne représente que les 2/3 ou les 3/4 antéro-inférieurs de

l'extrémité interne de la clavicule, car la partie restante de l'extrémité interne de la clavicule déborde en haut, en arrière et en avant l'échancrure sternale.

La surface articulaire regarde en dedans, en bas et un peu en avant. Elle est légèrement concave d'avant en arrière, convexe de haut en bas. Elle se prolonge sur la face inférieure de la clavicule en une facette articulaire, convexe en bas, large de 2 à 5 mm et en rapport avec le premier cartilage costal.

V. — LA SURFACE ARTICULAIRE STERNALE

Elle est moins étendue que la surface claviculaire qui la déborde en avant, en haut et en arrière. Elle regarde en dehors, en haut et un peu en arrière. Elle est inversement conformée : légèrement convexe d'avant en arrière et concave de haut en bas.

La surface articulaire sternale se continue en dehors et en bas par une facette costale étroite occupant l'extrémité interne de la face supérieure du premier cartilage costal. Cette facette est bordée en avant et en arrière par les ligaments triangulaires de la première articulation chondro-sternale.

VI. — LES SURFACES ARTICULAIRES EN PRESENCE

Elles sont revêtues de fibro-cartilage. Elles présentent de nombreuses variations dans leur forme et leur étendue. Cela tient aux influences dues aux professions diverses et aux différentes formes imputables au **fibro-cartilage inter-articulaire** qui représente, sous des aspects très divers, l'os supra-sternal.

Les surfaces articulaires en présence, bien que présentant des courbures dirigées en sens inverse, ne correspondent pas exactement. La concordance d'adaptation est rétablie par le fibro-cartilage.

VII. — LE FIBRO-CARTILAGE

Il s'insère, d'une part, par son bord circonférentiel à la capsule, doublée des ligaments de l'articulation et, d'autre part :

- **en haut** : sur la clavicule, au-dessus de la surface articulaire
- **en bas** : sur le 1er cartilage costal.

Il est plus épais à la périphérie qu'au centre. Il peut être perforé ou non, d'étendue et d'insertions très variables.

VIII. — LA SYNOVIALE

Elle tapisse la face profonde de la capsule.

L'articulation présente deux synoviales :

- l'une ménisco-sternale
- l'autre ménisco-claviculaire.

Lorsque le ménisque est perforé, les deux synoviales communiquent :

- **La synoviale ménisco-claviculaire** : plus étendue et plus lâche
- **et la synoviale ménisco-sternale** qui, elle, permet des mouvements de plus grande amplitude.

IX. — LA CAPSULE

Elle s'insère au pourtour du revêtement fibro-cartilagineux et se trouve renforcée par quatre ligaments :

- Le ligament antérieur } Ligaments sterno-claviculaires
- Le ligament postérieur } Ligaments sterno-claviculaires
- Le ligament supérieur
- Le ligament inférieur

X. — LES LIGAMENTS

1) Le ligament sterno-claviculaire antérieur

2) Le ligament sterno-claviculaire postérieur

Ils sont situés :

- l'un, sur la face antérieure
- l'autre, sur la face postérieure de l'articulation.

Il sont étendus obliquement en haut et en dehors :

a) du pourtour de la surface articulaire sternale et des parties attenantes du manubrium.

b) au pourtour de la surface articulaire claviculaire.

3) Le ligament sterno-claviculaire supérieur et son faisceau inter-claviculaire

Ce ligament comprend deux parties :

- Une partie inférieure ou ligament sterno-claviculaire supérieur
- Une partie supérieure ou ligament inter-claviculaire.

a) Le ligament sterno-claviculaire supérieur

Il est constitué par des fibres courtes s'insérant sur la clavicule et le sternum, immédiatement au-dessus des surfaces articulaires.

b) Le ligament inter-claviculaire

Il est situé au-dessus du précédent. Il s'étend d'une clavicule à l'autre, en passant au-dessus de la fourchette sternale. Il est adhérent au ligament sterno-claviculaire supérieur et à la fourchette sternale par ses fibres inférieures. Il présente un ou deux orifices vasculaires.

4) Le ligament inférieur ou costo-claviculaire

Il est composé de deux lames tendineuses :

L'ARTICULATION STERNO-COSTO-CLAVICULAIRE

(I.A. Kapandji)

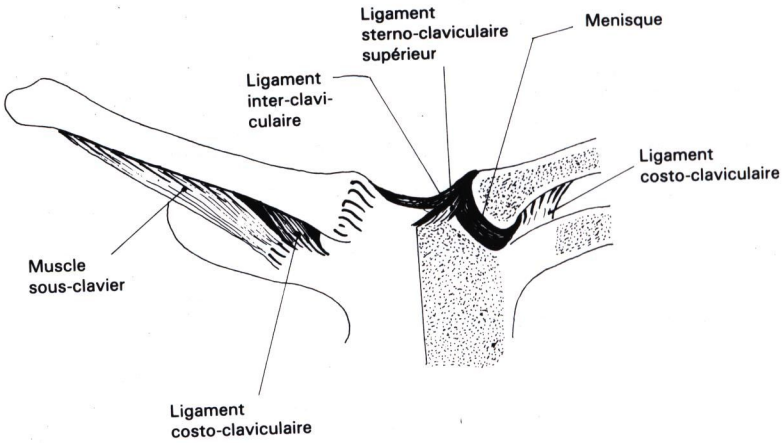

VUE ANTÉRIEURE **COUPE VERTICO-FRONTALE**

- Une antérieure
- Une postérieure.

Ces lames sont séparées par du tissu cellulaire lâche dans lequel se développe parfois une bourse séreuse.

a) Lame antérieure

Elle est en continuité avec la gaine antérieure du muscle sous-clavier.

b) Lame postérieure

Elle est considérée comme le ligament costo-claviculaire proprement dit. Le ligament est constitué par des faisceaux fibreux montant obliquement en haut et en dehors :

- du 1er cartilage costal et de la partie attenante de la face supérieure de la 1ere côte.
- à une empreinte rugueuse située à l'extrémité interne de la face inférieure de la clavicule. Cette lame est située en arrière du muscle sous-clavier.

L'EXTRÉMITÉ SUPÉRIEURE DE L'HUMÉRUS

Elle est rattachée à la diaphyse par le col chirurgical.

Elle présente 3 saillies :

- **une interne,** articulaire : la tête de l'humérus
- **deux externes,** non articulaires :
  - le trochiter
  - le trochin

Trochiter et trochin sont séparés l'un de l'autre par la gouttière inter-tubérositaire et séparés de la tête par le col anatomique.

I. — LA TÊTE HUMÉRALE

Elle est arrondie, à peu près équivalente au 1/3 d'une sphère de 30 mm de rayon. Son diamètre vertical est plus grand que son diamètre antéro-postérieur. Elle regarde en dedans, en haut et en arrière. Son grand axe forme, avec celui de la diaphyse, un angle ouvert en bas et en dedans de 130° environ. Elle est encroûtée de fibro-cartilage et s'articule avec la cavité glénoïde et le bourrelet glénoïdien. Elle est circonscrite par une dépression circulaire : le col anatomique.

A — LE COL ANATOMIQUE

Comme toute dépression, il présente deux lèvres :

1) La lèvre externe : qui donne insertion à la capsule de l'articulation scapulo-humérale.

2) La lèvre interne : qui figure le pourtour de la tête et présente :

EXTRÉMITÉ SUPÉRIEURE DE L'HUMÉRUS

(J. Brizon et J. Castaing)

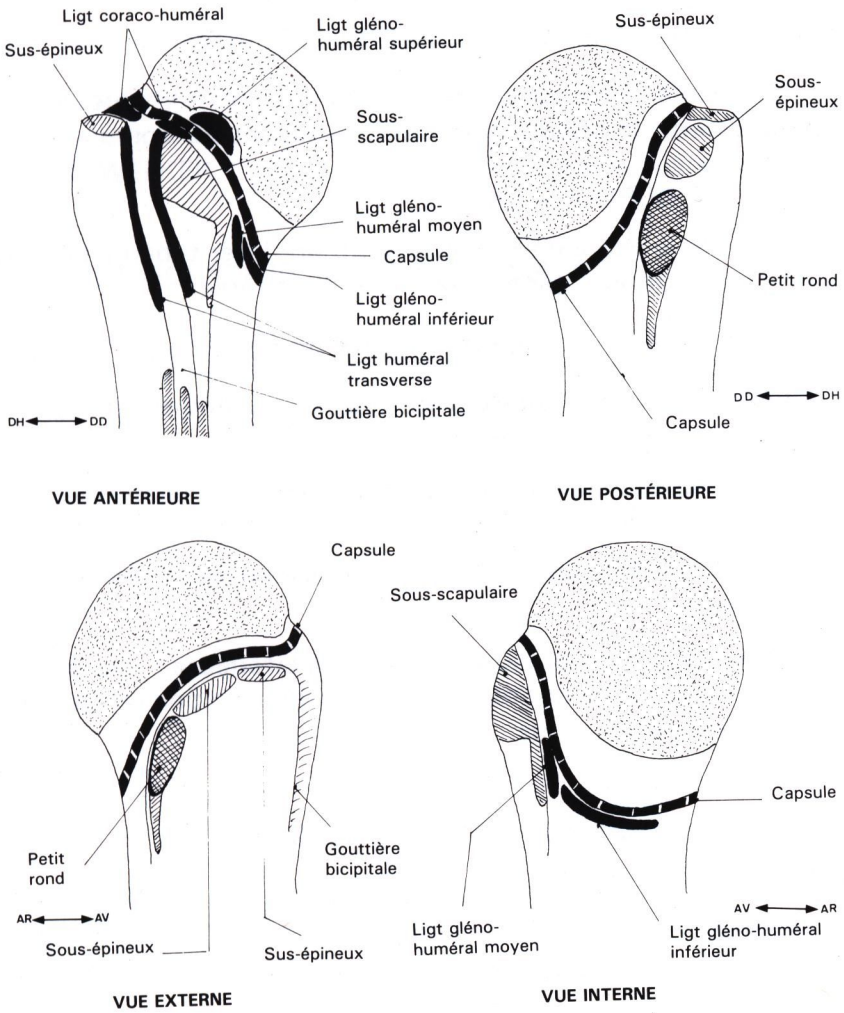

a) au niveau de la dépression séparant les deux tubérosités : une continuation du cartilage.

b) au-dessus du trochin : une échancrure non pourvue de cartilage et empiétant sur la surface articulaire : c'est l'encoche de WELKER, qui, donne insertion au ligament gléno-huméral supérieur et à quelques fibres du faisceau inférieur du ligament coraco-huméral.

II. — LE TROCHITER OU GROSSE TUBÉROSITÉ

C'est une saillie osseuse située en dehors de la tête, sur le prolongement de la face externe de la diaphyse.

A — LE BORD ANTÉRIEUR

Il forme le lien externe de la gouttière inter-tubérositaire et donne insertion au ligament huméral transverse.

B — LES FACES SUPÉRIEURE ET POSTÉRIEURE

Elles présentent, de haut en bas et d'avant en arrière : 3 facettes.

1) La facette supérieure : elle donne insertion au muscle sus-épineux et au faisceau supérieur du ligament coraco-huméral.

2) La facette moyenne : elle donne insertion au muscle sous-épineux

3) La facette inférieure ou postéro-inférieure : elle donne insertion au muscle petit rond qui se continue un peu en bas, sur le bord externe du corps.

III. — LE TROCHIN OU PETITE TUBÉROSITÉ

C'est une saillie osseuse située à la face antérieure de la tête. Elle configure le début du bord interne de la diaphyse, en dedans du trochiter dont elle est séparée par la coulisse bicipitale.

Le trochin présente :

A — A LA PARTIE ANTÉRIEURE

L'insertion du muscle sous-scapulaire.

B — SUR LE BORD EXTERNE

L'insertion du ligament huméral transverse et une expansion du muscle sus-épineux.

C — SUR LE BORD INTERNE

L'insertion du ligament gléno-huméral moyen et, plus bas, celle du ligament gléno-huméral inférieur.

D — AU PÔLE SUPÉRIEUR

Les insertions de la capsule et du faisceau inférieur du ligament coraco-huméral. Au-dessus de la capsule et dans l'encoche de WELKER, l'insertion du ligament gléno-huméral supérieur.

IV. — LA GOUTTIÈRE INTER-TUBÉROSITAIRE

C'est le début de la coulisse bicipitale. Elle est comprise entre les deux tubérosités. Le ligament huméral transverse la transforme en canal ostéo-fibreux. Dans ce canal glissent :

1) Le tendon du long biceps, entouré de sa gaine synoviale

2) Un rameau acétabulaire de l'artère circonflexe antérieure

3) Un rameau articulaire du nerf circonflexe.

L'ARTICULATION SCAPULO-HUMÉRALE

I. — FONCTION

Elle unit l'humérus à la ceinture scapulaire.

II. — CLASSIFICATION

C'est une ENARTHROSE.

III. — MOUVEMENTS

L'articulation de l'épaule est très mobile mais peu solide, ce qui explique les luxations fréquentes de cette articulation.

IV. — LES SURFACES ARTICULAIRES

A — Tête humérale

B — Cavité glénoïde de l'omoplate

C — Bourrelet glénoïdien

A — LA TÊTE HUMÉRALE

1) Forme : c'est une saillie articulaire représentant le 1/3 d'une sphère de 30 mm de rayon, légèrement aplatie d'avant en arrière, à diamètre vertical plus grand qu'antéro-postérieur.

ARTICULATION DE L'ÉPAULE

(J. Brizon et J. Castaing)

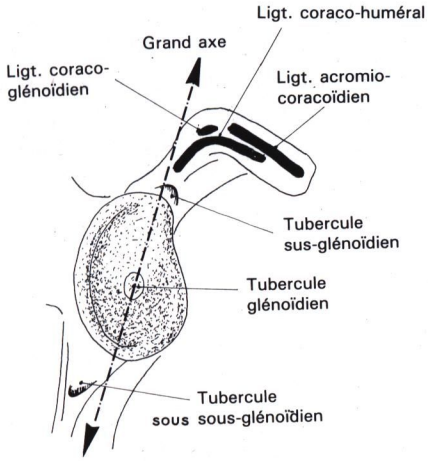

CAVITÉ GLÉNOÏDE
(vue externe)

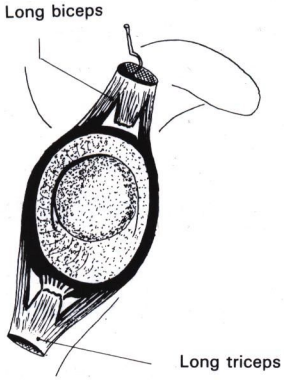

BOURRELET

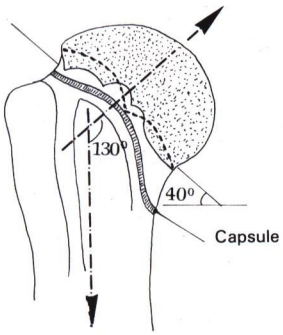

TÊTE HUMÉRALE

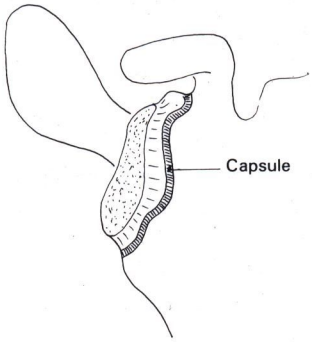

CAVITÉ GLÉNOÏDE
(vue antérieure)

2) Direction : Elle regarde en haut, en dedans et en arrière. Son grand axe forme, avec celui de la diaphyse, un angle ouvert en bas et en dedans de 130° environ. Elle est limitée par le col anatomique qui sépare en avant la tête des deux tubérosités : trochin et trochiter.

3) Cartilage : Le cartilage revêt la tête humérale. Celle-ci est encroûtée d'un cartilage uniforme qui se prolonge au niveau de la depression inter-tubérositaire et qui est interrompu à ce niveau par l'empreinte d'insertion du ligament gléno-huméral supérieur et du faisceau inférieur du ligament coraco-huméral : c'est l'encoche de WELKER.

B — LA CAVITÉ GLENOIDE

Elle est située à l'angle supéro-externe de l'omoplate, supportée par le col anatomique.

Elle est beaucoup moins étendue que la tête humérale (les 2/3), à orientation inverse de celle-ci. Elle regarde en dehors, en avant et un peu en haut. Elle est ovalaire, à grand axe oblique en haut et un peu en avant, en forme de poire plus large en bas qu'en haut. Légèrement concave d'avant en arrière, elle présente, un peu au-dessous de son centre, le tubercule glénoïdien.

Elle est presque plane au-dessus du tubercule, légèrement excavée au-dessous. De ce fait, le revêtement cartilagineux, qui fait disparaître les inégalités de surfaces de la cavité, est plus épais en bas qu'en haut et très mince au niveau du tubercule.

La cavité est **limitée** par un rebord net et saillant, sauf à la partie antéro-supérieure où il s'aplatit et donne, à ce niveau, **l'échancrure glénoïdienne.** Ce rebord donne insertion à la capsule et aux ligaments gléno-huméraux.

La cavité est **entourée** d'un bourrelet osseux, criblé de trous vasculaires, qui fait partie du col anatomique.

Ce bourrelet osseux présente :

a) Au-dessus de la cavité glénoïde : le tubercule sus-glénoïdien qui donne insertion au long biceps.

b) Au-dessous de la cavité glénoïde : le tubercule sous-glénoïdien qui donne insertion au long triceps.

C — LE BOURRELET GLÉNOÏDIEN

C'est un anneau fibro-cartilagineux appliqué sur le pourtour de la cavité glénoïde.

Il est destiné à en augmenter la profondeur. Néanmoins, la tête humérale, plus grande que la cavité, et son bourrelet ne sont que partiellement reçus dans cette cavité.

Ce bourrelet est haut de 4 à 5 mm, plus large, plus épais en bas qu'en haut. En coupe, il présente une forme triangulaire et trois faces :

- Une face axiale
- Une face périphérique
- Une face interne

1) La face axiale :

Elle est articulaire, lisse, concave, percée, recouverte de cartilage et répond à la tête humérale.

2) La face périphérique :

Elle prolonge, en dehors, la surface du col de l'omoplate et donne insertion :

a) sur tout le pourtour : à la capsule

b) en haut : au tendon du long biceps

c) en bas : au tendon du long triceps.

3) La face interne, adhérente ou base du bourrelet :

Cette face est en connexion avec la périphérie de la cavité glénoïde.

a) Par son bord extérieur : sur tout le pourtour de la glène.

b) Par son bord intérieur : le bourrelet est uni à la glène en bas, libre en haut, séparé du cartilage par un sillon. Il possède les caractères d'un ménisque.

c) En haut : le bourrelet fait corps avec le tendon du long biceps.

d) En avant et en haut : le bourrelet passe en pont au-dessus de l'échancrure glénoïdienne, formant à ce niveau un sac synovial.

e) En bas : il adhère au tendon du long triceps et forme, avec lui, le coussinet élastique du bras (POIRIER).

V. — LES MOYENS D'UNION

A — La Capsule

B — La Synoviale

C — Les Ligaments

A — LA CAPSULE

C'est un manchon fibreux, permettant un écartement des surfaces articulaires de 2 à 3 cm, étendue du pourtour de la cavité glénoïde à l'extrémité supérieure de l'humérus.

1) Insertions supérieures ou scapulaires :

a) Sur le pourtour de la glène et du bourrelet glénoïdien

b) En haut, la capsule est soulevée par le tendon du long biceps et remonte jusqu'au pied de l'apophyse coracoïde.

c) En bas, elle se fusionne avec le tendon du long biceps.

2) Insertions inférieures humérales :

Elles se font à une distance de la tête humérale différente en haut et en bas :

ARTICULATION DE L'ÉPAULE

(J. Brizon et J. Castaing)

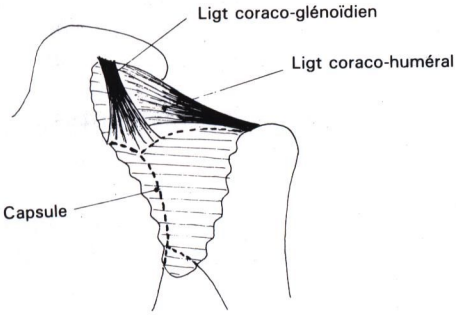

VUE POSTÉRIEURE

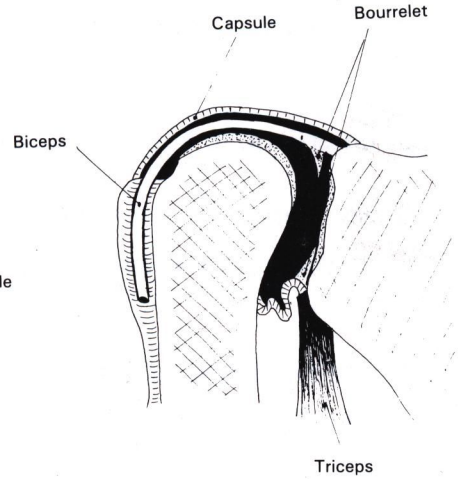

COUPE FRONTALE

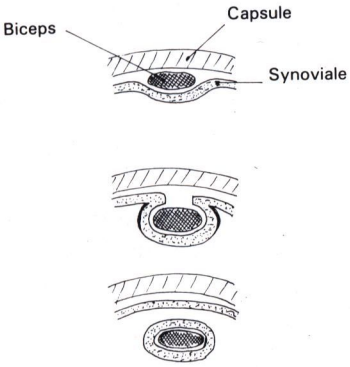

LES 3 POSSIBILITÉS DE RAPPORTS DU BICEPS ET DE LA SYNOVIALE

a) Partie supérieure : sur la lèvre externe du col anatomique.

b) Partie inférieure : à 1 ou 2 cm au-dessus de la surface articulaire :

- **Les fibres superficielles** se fixent directement sur le col huméral.

- **Les fibres profondes,** récurrentes, se réfléchissent et montent, appliquées sur le périoste, jusqu'au bord du cartilage, en formant dans la cavité articulaire, avec la synoviale qu'elle soulève, des brides saillantes : ''les freinula-capsulae''.

La capsule est mince, renforcée par les ligaments en rapport et les tendons des muscles avoisinants :

a) A l'intérieur de l'articulation :le tendon du long biceps encore appelé : ligament intra-articulaire de CRUVEILHIER

b) En avant, le sous-scapulaire

c) En haut, le sus-épineux

d) En arrière, le sous-épineux et le petit rond.

3) Solutions de continuité de la capsule :

La capsule est complètement interrompue au niveau de 3 ouvertures :

a) Une ouverture inférieure :

Elle livre passage à la synoviale qui accompagne le tendon du long biceps dans la partie supérieure de la coulisse bicipitale.

b) Le Foramen ovale de WEITBRECHT :

En réalité, il est triangulaire à base externe. C'est l'espace compris entre le ligament gléno-huméral supérieur et le ligament gléno-huméral moyen. Par cet orifice, la cavité articulaire communique avec la bourse séreuse du sous-scapulaire.

c) Une fois sur deux, une troisième ouverture : l'orifice coracoïde :

Il est triangulaire à base interne et compris entre le ligament gléno-huméral moyen et le ligament gléno-huméral inférieur.

Par cet orifice, la cavité articulaire communique avec la bourse séreuse sous-caracoïdienne. Quelquefois, foramen ovale et orifice coracoïdien communiquent, faisant ainsi une large ouverture. Dans ce cas, le ligament gléno-huméral moyen peut faire défaut, ce qui explique les luxations récidivantes d'étiologie non traumatique.

B — LA SYNOVIALE

Elle tapisse la face profonde de la capsule, se réfléchit aux extrémités osseuses jusqu'au revêtement cartilagineux. Elle est soulevée par les ''freinula-capsulae'' à la partie inférieure du col anatomique.

Elle forme une gaine autour du tendon du long biceps, libre dans la cavité articulaire, parfois relié par un méso à la capsule qui envoie un prolongement l'accompagnant dans la coulisse bicipitale.

C — LES LIGAMENTS

1) Le ligament coraco-huméral :

Il est situé à la partie supérieure de l'articulation. C'est le plus résistant des ligaments de l'épaule. Il s'insère :

a) En dedans :

- Sur tout le bord externe de l'apophyse coracoïde
- Sur toute la hauteur du segment vertical
- et sur la moitié postérieure du segment horizontal, au-dessous du ligament acromio-coracoïdien.

b) Trajet : il se dirige transversalement en dehors. Son bord antérieur est libre. Son bord postérieur est uni à la capsule.

c) En dehors, il se termine par deux faisceaux :

- sur le trochin : le faisceau trochinien se soude au ligament gléno-huméral supérieur
- sur le trochiter : le faisceau trochitérien s'unit au tendon du muscle sus-épineux.

ARTICULATION DE L'ÉPAULE

(J. Brizon et J. Castaing)

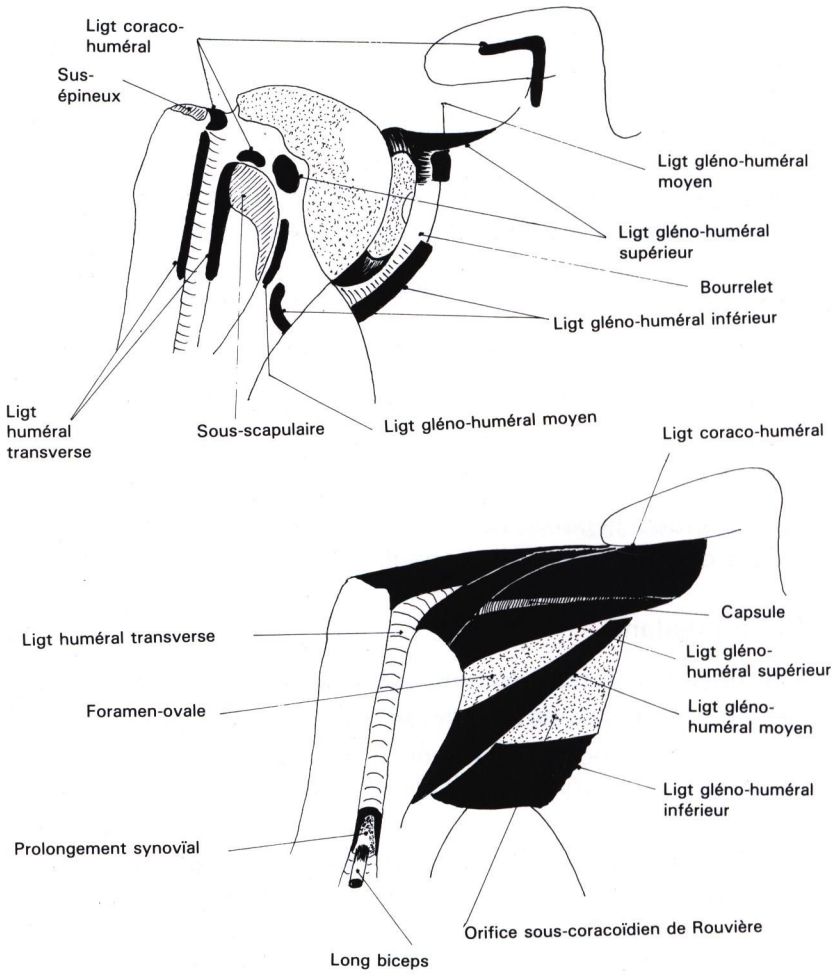

• Les deux faisceaux sont réunis par le ligament huméral transverse.

Le ligament coraco-huméral est appelé ''ligament sus-tenseur de la tête humérale. A l'origine, le muscle petit pectoral s'insérait sur le trochiter en passant au-dessus de la coracoïde. Puis, ce muscle s'est fixé sur la coracoïde et la portion comprise entre la coracoïde et le trochiter, devenue fibreuse, a constitué le ligament coraco-huméral.

2) Le ligament huméral transverse ou ligament de GORDON-BRODIE :

Il s'insère sur :

a) La partie terminale des deux faisceaux du ligament coraco-huméral.

b) La gouttière inter-tubérositaire.

c) La partie haute de la coulisse bicipitale.

Celle-ci est réunie par le ligament huméral transverse qui forme un tunnel ostéo-fibreux sous lequel s'engage le tendon de la longue portion du biceps. Le ligament est renforcé, en haut, sur le trochiter par des expansions fibreuses du tendon du muscle sus-épineux.

3) Le ligament coraco-glénoïdien

De même insertion que le ligament coraco-huméral, SAPPEY le désigne comme son faisceau postérieur.

a) Il s'insère à la partie externe du coude de la coracoïde (segment horizontal, bord externe, partie toute postérieure).

b) Trajet : il descend presque verticalement.

c) Il se termine au pôle supérieur du bourrelet glénoïdien et à la partie voisine de la capsule.

4) Le ligament gléno-huméral supérieur ou sus-gléno, sus-huméral de FARABOEUF :

Il s'insère :

a) Au pôle supérieur de la cavité glénoïde et du bourrelet glénoïdien, jusqu'au pied de la coracoïde. Son insertion se confond avec celle de la capsule et du long biceps.

b) Trajet :

Il se dirige transversalement en dehors et s'unit au ligament coraco-huméral.

c) Il se termine à la partie supérieure du trochin, dans l'encoche de WELKER, avec le faisceau trochinien du ligament coraco-huméral.

5) Le ligament gléno-huméral moyen ou sus-gléno, pré-huméral de FARABOEUF :

Il s'insère :

a) Au bord antéro-supérieur de la cavité glénoïde et du bourrelet glénoïdien, en avant du supérieur.

b) Trajet :

Il se porte en dehors et en bas, en s'élargissant.

c) Il se termine à la partie inféro-interne du trochin, en dedans de l'insertion du muscle sous-scapulaire.

6) Le ligament gléno-huméral inférieur ou pré-gléno, sous-huméral de FARABOEUF :

C'est le plus large des trois. Il renforce la partie antéro-inférieure de la capsule et s'insère :

a) Au bord antérieur du bourrelet glénoïdien et du col de l'omoplate, depuis l'échancrure glénoïdienne jusqu'au pôle inférieur de la glène.

b) Trajet : il se dirige transversalement en dehors.

c) Il se termine en dedans du trochin, à la partie antéro-interne du col chirurgical. Cette insertion est souvent recouverte par celle du ligament moyen.

VI. — LES RAPPORTS DE L'ARTICULATION SCAPULO-HUMÉRALE

1) Le manchon musculaire péri-capsulaire supérieur est formé de 4 muscles unis par leurs bords et par leurs aponévroses.

Ce sont :

a) Le muscle sous-scapulaire

b) Le muscle sus-épineux

c) Le muscle sous-épineux

d) Le muscle petit rond

2) L'articulation est protégée par la voûte ostéo-fibreuse qui la surplombe :

a) L'apophyse coracoïde

b) Le ligament acromio-coracoïdien

c) L'Acromion

3) La bourse séreuse sous-deltoïdienne sépare les muscles sus et sous-épineux.

4) Le large éventail deltoïdien constitue le manchon péri-articulaire externe.

5) Le manchon péri-articulaire est constitué, en avant par les faisceaux claviculaires du grand pectoral.

6) L'articulation scapulo-humérale forme, en dedans et en avant, la paroi axillaire externe.

7) L'articulation scapulo-humérale est croisée en avant par les muscles court biceps, coraco-brachial et les vaisseaux et nerfs du creux axillaire.

8) L'articulation scapulo-humérale est cotoyée en bas par les vaisseaux et nerf circonflexes.

CHAPITRE II

PHYSIOLOGIE OSTÉOPATHIQUE DE L'EPAULE

I. — LES MOUVEMENTS ARTICULAIRES EN GENERAL
(i.a. kapandji)

L'épaule est l'articulation la plus mobile du corps humain.

A — LA FLEXION ET L'EXTENSION

Elles s'organisent sur un axe transversal.

L'amplitude de flexion est de l'ordre de 180°.

L'amplitude d'extension atteint 45 à 50°.

La position de référence est définie lorsque le membre supérieur pend le long du corps.

B — L'ADDUCTION ET L'ABDUCTION

Elles s'organisent sur un axe antéro-postérieur.

L'adduction est impossible à partir de la position de référence. Il faut qu'elle soit combinée avec un certain degré de flexion ou d'extension.

L'abduction atteint 180°. Au delà de 60°, l'articulation scapulo-thoracique participe au mouvement.

La position de référence est définie lorsque le membre supérieur pend le long du corps.

C — LA ROTATION INTERNE ET LA ROTATION EXTERNE.

Elles s'organisent sur un axe vertical.

La position de référence est définie lorsque le coude est fléchi à 90°, afin d'éviter l'intervention des mouvements de pronosupination de l'avant-bras.

Cette position de référence physiologique est également définie par une rotation interne de 30° qui s'explique par l'équilibre des muscles rotateurs ; la main se trouve alors devant le tronc.

L'amplitude de rotation interne est de l'ordre de 100 à 110°, à condition que soit associé un certain degré de flexion ou d'extension.

LA FLEXION-EXTENSION

(I.A. Kapandji)

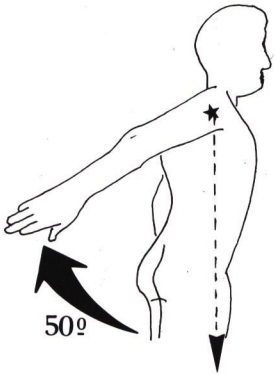

EXTENSION

Position de référence

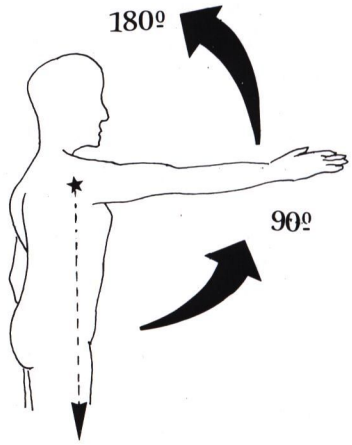

FLEXION

Position de référence

L'ADDUCTION

(I.A. Kapandji)

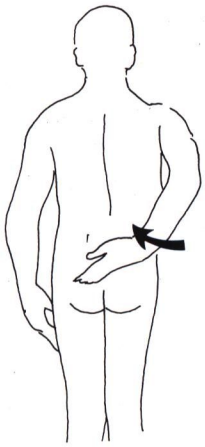

ADDUCTION EN EXTENSION

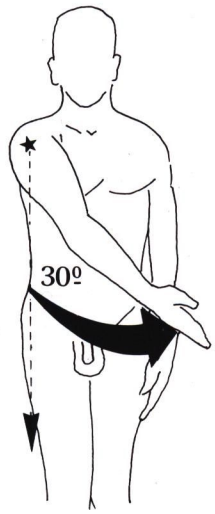

ADDUCTION EN FLEXION

L'ABDUCTION

(I.A. Kapandji)

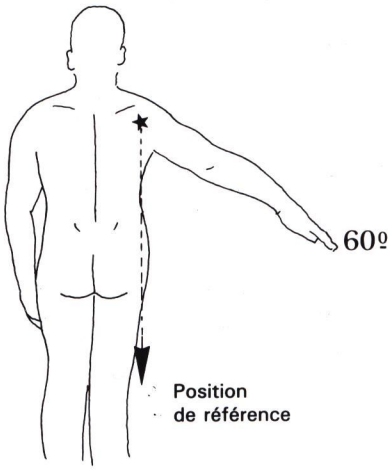

ABDUCTION SCAPULO-HUMERALE

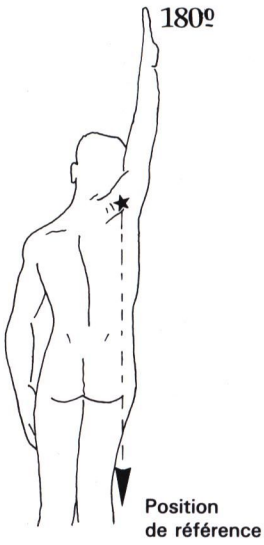

ABDUCTION SCAPULO-HUMERALE ET
SCAPULO-THORACIQUE

LA ROTATION

(I.A. Kapandji)

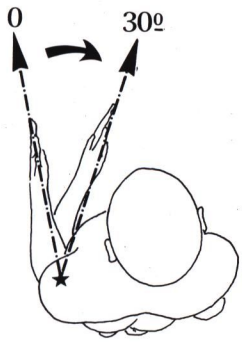

POSITION DE REFERENCE
- coude fléchi à 90°
- rotation interne de 30°

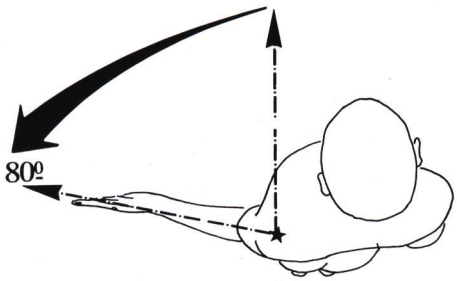

ROTATION EXTERNE

— L'amplitude de rotation interne atteint 100-110°, à condition que soit associé un certain degré de flexion ou d'extension.

— L'amplitude de rotation externe est de l'ordre de 80°.

L'amplitude de rotation externe atteint 80°.

D — LES MOUVEMENTS DU MOIGNON DE L'EPAULE

Ils font intervenir l'articulation scapulo-thoracique.

L'antéposition sollicite le grand pectoral, le petit pectoral et le grand dentelé.

La rétroposition fait appel au rhomboïde, au faisceau transversal du trapèze et au grand dorsal.

l'amplitude d'antéposition est plus grande que celle de la rétroposition.

E — LA FLEXION ET L'EXTENSION HORIZONTALE

La flexion et l'extension horizontale s'organisent sur un plan horizontal.

La position de référence est définie lorsque le membre supérieur se trouve en abduction à 90° dans un plan frontal.

Cette position de référence fait intervenir les muscles suivants :

- le faisceau acromial du deltoïde
- le sus-épineux
- les faisceaux acromial et claviculaire du trapèze
- le grand dentelé

La flexion horizontale associe un certain degré d'adduction horizontale. Elle est de l'ordre de 140°.

Elle fait intervenir les muscles suivants :

- Les faisceaux antérieurs du deltoïde
- Le sous-scapulaire
- Le grand et le petit pectoral
- Le grand dentelé

L'extension horizontale associe un certain degré d'abduction.

LA FLEXION-EXTENSION HORIZONTALE

(I.A. Kapandji)

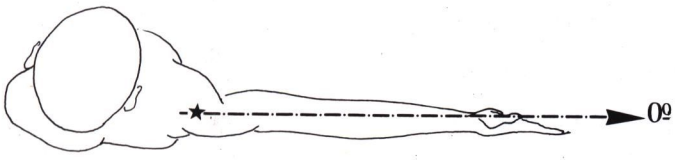

POSITION DE REFERENCE

- abduction à 90°
- faisceau acromial du deltoïde
- sus-épineux
- faisceaux acromial et claviculaire du trapèze
- grand dentelé

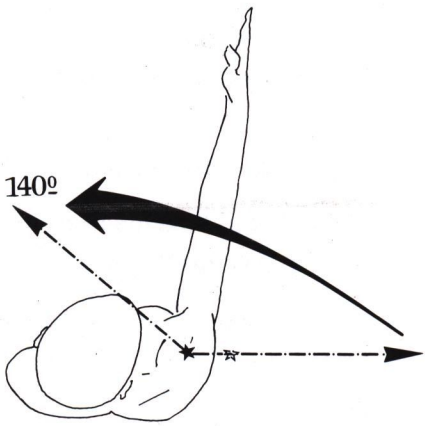

FLEXION HORIZONTALE

- faisceaux antérieurs du deltoïde
- sous-scapulaire
- grand et petit pectoral
- grand dentelé

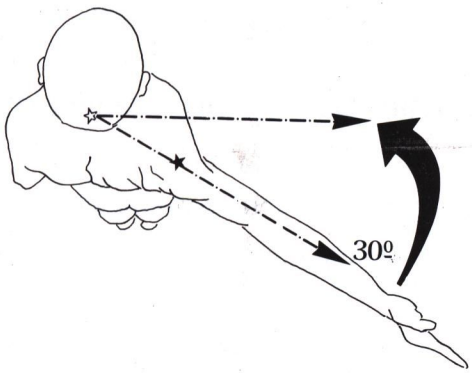

EXTENSION HORIZONTALE

- faisceaux postérieurs du deltoïde
- sus et sous épineux
- petit et grand rond
- rhomboïde
- trapèze
- grand dorsal

Elle est de l'ordre de 30°.

Elle fait intervenir les muscles suivants :

- Les faisceaux postérieurs du deltoïde
- Le sus-épineux
- Le sous-épineux
- Le grand et le petit rond
- Le rhomboïde
- Le trapèze
- Le grand dorsal

Le deltoïde est le muscle principal de ce mouvement de flexion-extension horizontale.

F — LA CIRCUMDUCTION

Elle associe les mouvements qui s'organisent sur l'axe vertical, antéro-postérieur et transversal horizontal.

Comme l'indique I.A. KAPANDJI, le bras décrit, dans l'espace, un cône de circumduction.

II. — LE COMPLEXE ARTICULAIRE DE L'EPAULE COMPREND CINQ ARTICULATIONS

- Une articulation anatomique scapulo-humérale.
- Une articulation physiologique sous-deltoïdienne, interdépendante de la précédente.
- Deux articulations anatomiques acromio-claviculaire et sterno-costo-claviculaire.
- Une articulation physiologique scapulo-thoracique, interdépendante des deux précédentes.

III. — PHYSIOLOGIE DE L'ARTICULATION SCAPULO-HUMERALE

- La flexion et l'extension.

SURFACES ARTICULAIRES DE L'ARTICULATION SCAPULO-HUMERALE

(I.A. Kapandji)

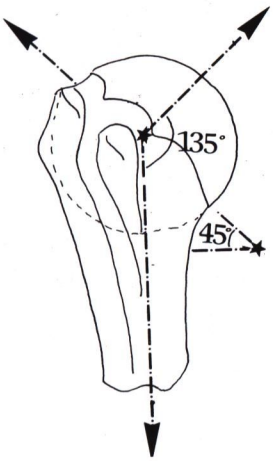

TETE HUMERALE

BOURRELET GLENOIDIEN

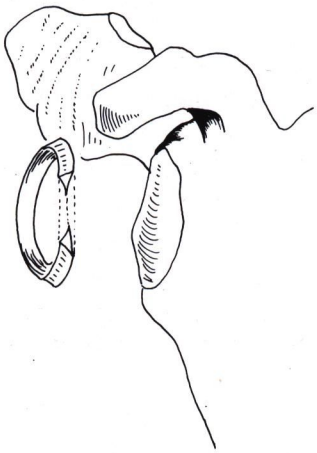

CAVITE GLENOIDE

— Les surfaces sont sphériques, caractéristiques d'une énarthrose, articulation à trois axes et à trois degrés de liberté.

— L'axe de la tête humérale forme, avec l'axe de la diaphyse, un angle de 135°.

— L'angle d'inclinaison sur l'horizontale du col anatomique est de 45°.

- L'adduction et l'abduction
- La rotation interne et la rotation externe

Comme le précise I.A. KAPANDJI : '' Le centre de courbure d'une surface articulaire ne coïncide pas obligatoirement avec le centre de rotation car, outre la forme de la surface, interviennent le jeu mécanique de l'articulation, la tension des ligaments et la contraction des muscles ''.

'' En ce qui concerne la tête humérale, il n'existe pas un centre fixe et immuable, mais une série de centres instantanés de rotation ''.

A — LE TENDON DE LA LONGUE PORTION DU BICEPS

Il s'insère sur le tubercule sus-glénoïdien et sur le pôle supérieur de bourrelet glénoïdien. Pour sortir de l'articulation par l'échancrure inter-tubérositaire, il glisse sous la capsule.

Dans la cavité articulaire, le tendon du long biceps peut contracter différents rapports avec la synoviale. Cependant, bien qu'intra-capsulaire, il demeure extra-synovial.

Ce tendon du long biceps joue un rôle important dans la physiopathologie de l'épaule.

Lorsque le biceps se contracte pour soulever un objet lourd, ses deux chefs jouent un rôle important pour assurer la coaptation simultanée de l'épaule : la courte portion soulève l'humérus par rapport à l'omoplate, en prenant appui sur l'apophyse coracoïde. Elle empêche ainsi, avec les autres muscles longitudinaux (long triceps, coraco-brachial, deltoïde), la luxation de la tête humérale vers le bas. Simultanément, la longue portion applique la tête humérale dans la glène. Ceci est particulièrement vrai lors de l'abduction de l'épaule, car le long biceps fait aussi partie des abducteurs. Lorsqu'il est rompu, la force d'abduction diminue de 20°.

Si le long biceps ne possédait pas ce trajet incurvé, sa contraction provoquerait une ascension de la tête humérale et une souffrance de la bourse séreuse sous-acromio-deltoïdienne.

Le degré de tension initiale du long biceps dépend de la longueur du chemin parcouru dans sa portion horizontale intra-articulaire. Cette longueur est maximum en position intermédiaire et en rotation externe : l'efficacité de la longue portion est alors la plus grande. Au contraire, en rotation interne, le trajet intra-articulaire est le plus court et l'efficacité du long biceps s'en trouve diminuée.

Il apparaît évident, en considérant la réflexion du tendon du long biceps au niveau de l'échancrure inter-tubérositaire, qu'il subisse, en ce point, une grande fatigue mécanique à laquelle il ne peut résister que si sa trophicité est excellente, d'autant plus qu'il n'est pas doté d'un sésamoïde en ce point critique. Si, avec l'âge, survient la dégénérescence des fibres collagènes, le tendon finit par se rompre dans sa portion intra-articulaire, à l'entrée de la coulisse bicipitale, à l'occasion d'un effort parfois minime.

L'étude de la situation et du trajet du long biceps nous permet de mieux comprendre :

- la pathologie ostéopathique, car son trajet incurvé l'expose à rejoindre la ligne droite et à s'irriter sur la lèvre interne de la coulisse bicipitale.
- que la normalisation s'effectuera de préférence en rotation interne car, dans cette position, le trajet du long biceps est le plus court et il apparaît plus relâché.

B — LE ROLE DU LIGAMENT GLENO-HUMERAL

Lors de l'abduction, les faisceaux moyen et inférieur du ligament gléno-huméral se tendent,pendant que le faisceau supérieur et le ligament coraco-huméral se relâchent.

Lors de la rotation externe, les trois faisceaux du ligament gléno-huméral se tendent.

Lors de la rotation interne, les trois faisceaux du ligament gléno-huméral se relâchent.

C — LE ROLE DU LIGAMENT CORACO—HUMERAL

Dans l'extension, le faisceau trochinien se tend.

ROLE DU LIGAMENT GLENO-HUMERAL DANS L'ABDUCTION

(I.A. Kapandji)

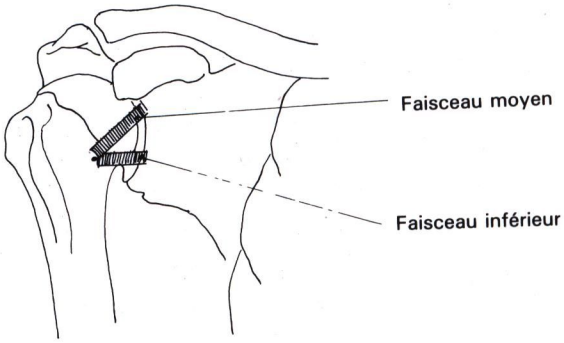

POSITION DE REFERENCE

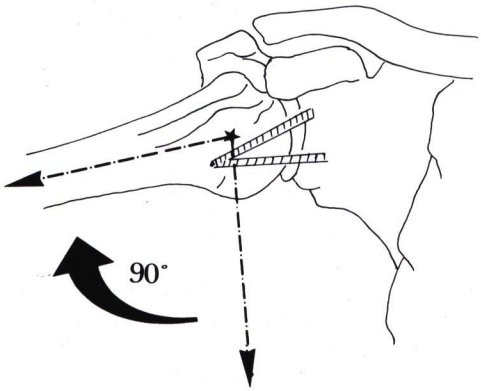

LORS DE L'ABDUCTION

Les faisceaux moyen et inférieur sont tendus.
Le faisceau supérieur, non représenté, est relâché.

ROLE DU LIGAMENT GLENO-HUMERAL DANS DANS LA ROTATION INTERNE ET EXTERNE

(I.A. Kapandji)

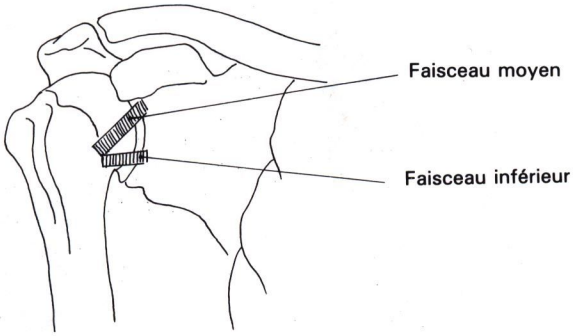

POSITION DE REFERENCE

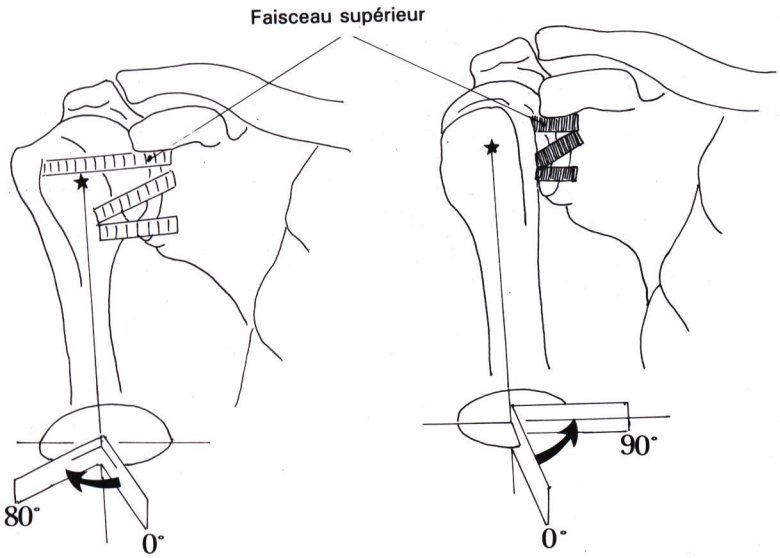

ROTATION EXTERNE
Les 3 faisceaux du ligament gléno-huméral sont tendus.

ROTATION INTERNE
Les 3 faisceaux du ligament gléno-huméral sont relâchés

ROLE DU LIGAMENT CORACO-HUMERAL DANS LA FLEXION-EXTENSION

(I.A. Kapandji)

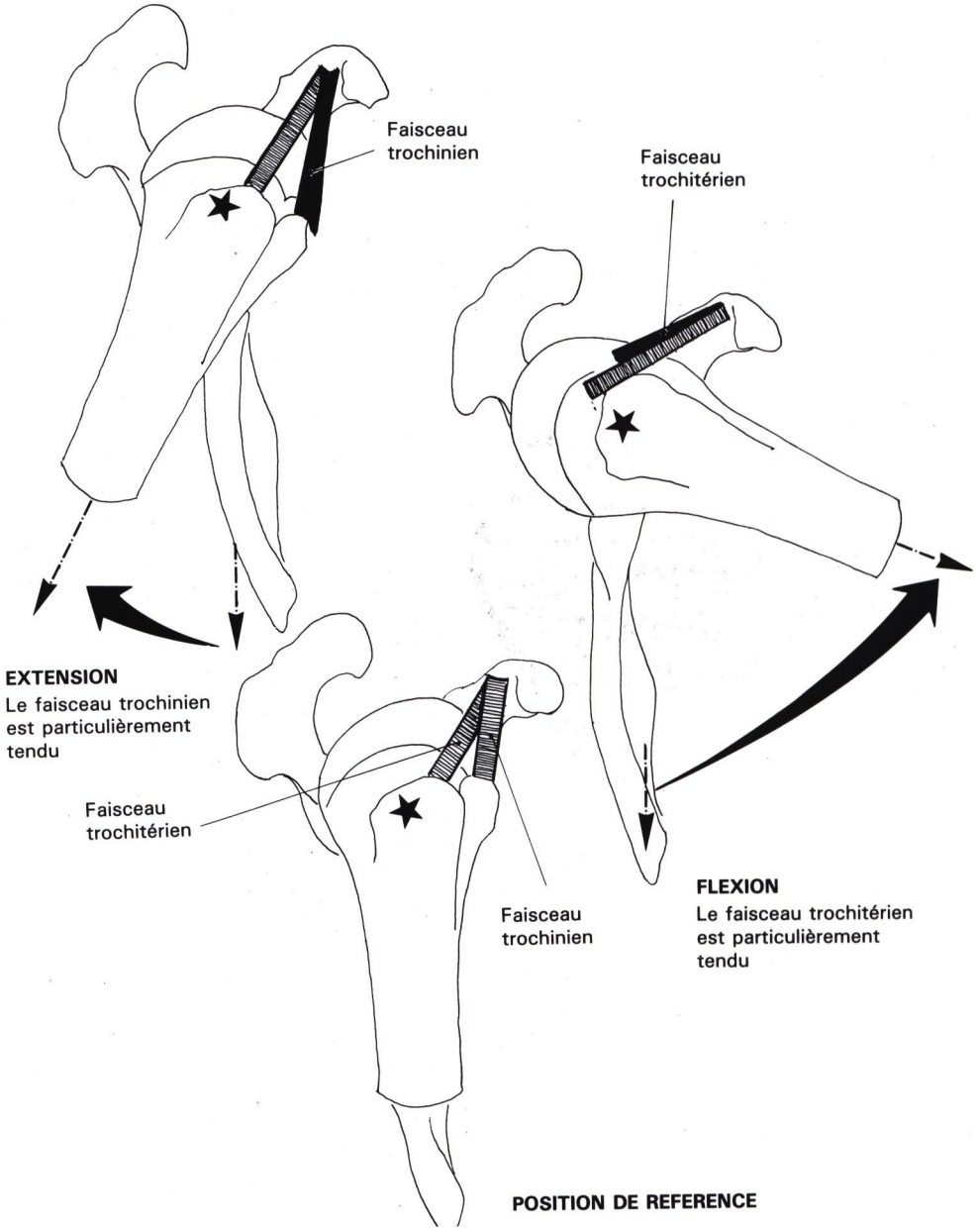

LA COAPTATION MUSCULAIRE DE L'EPAULE

(I.A. Kapandji)

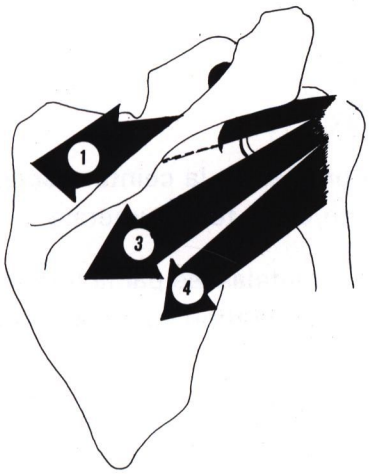

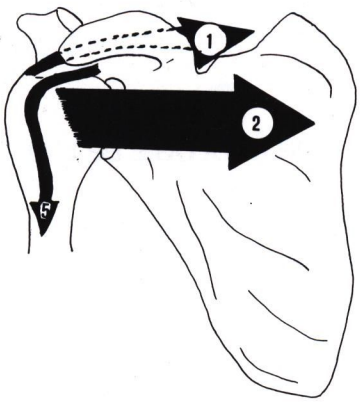

1 Sus-épineux

2 Sous-scapulaire

3 Sous-epineux

4 Petit rond

5 Tendon du long biceps

Dans la flexion, le faisceau trochitérien se tend.

D — LA COAPTATION MUSCULAIRE DE L'ÉPAULE

Le maintien de la tête humérale dans la cavité glénoïde est assuré par les muscles péri-articulaires suivants :

- sus-épineux
- sous-scapulaire
- sous-épineux
- petit rond
- long biceps

Les muscles longitudinaux du bras et de la ceinture scapulaire évitent la subluxation inférieure de la tête humérale.

La voûte acromio-coracoïdienne, matelassée par la terminaison du muscle sus-épineux, évite la subluxation supérieure de la tête humérale.

Lorsqu'il y a rupture du sus-épineux, la tête humérale vient buter directement contre la face inférieure de l'acromion et du ligament acromio-coracoïdien, entrainant un tableau de périarthrite scapulo-humérale.

IV. — PHYSIOLOGIE DE L'ARTICULATION SOUS-DELTOIDIENNE

L'articulation sous-deltoïdienne est une articulation physiologique et non anatomique, car elle comporte deux surfaces qui glissent l'une par rapport à l'autre.

Elle est intimement liée à l'articulation scapulo-humérale.

Le plan de glissement anatomique est constitué par :

- l'extrémité supérieure de l'humérus
- et la coiffe des muscles péri-articulaires : sus-épineux, sous-épineux, petit rond et sous-scapulaire.

L'ARTICULATION SOUS-DELTOIDIENNE
COUPE VERTICO-FRONTALE

(I.A. Kapandji)

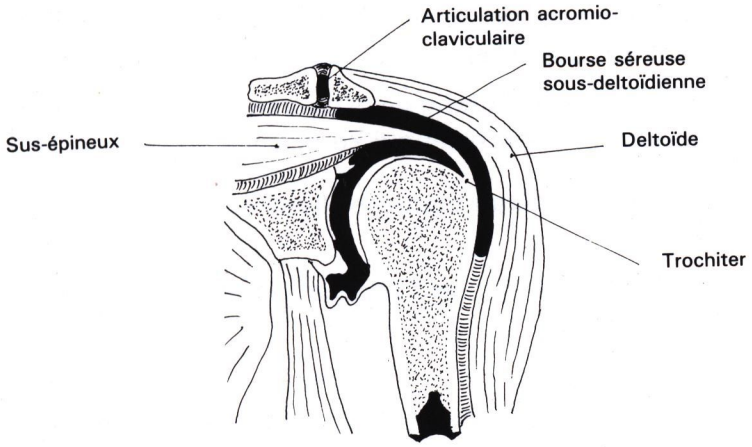

POSITION DE REFERENCE

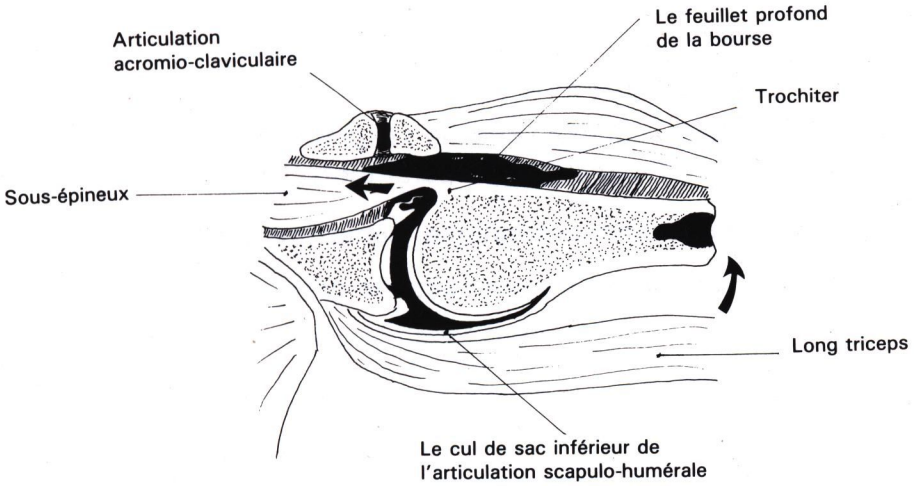

LORS DE L'ABDUCTION

- Le trochiter est attiré en haut et en dedans.
- Le cul de sac supérieur de la bourse est attiré sous l'articulation acromio-claviculaire.
- Le feuillet profond de la bourse glisse en dedans.
- Le feuillet superficiel de la bourse se plisse.
- Le cul de sac de l'articulation scapulo-humérale se déplisse et se tend.

Entre cette surface et la voûte acromio-coracoïdienne, le plan de glissement est pourvu d'une bourse séreuse sous-deltoïdienne.

Lors de l'abduction :

- Le trochiter est attiré en haut et en dedans.
- Le cul de sac supérieur de la bourse est attiré sous l'articulation acromio-claviculaire.
- Le feuillet profond de la bourse glisse en dedans, par rapport au feuillet superficiel qui se plisse.

Ainsi, la tête humérale peut-elle glisser sous la voûte acromio-deltoïdienne.

- Le cul de sac de l'articulation scapulo-humérale se déplisse et se tend.

V. — PHYSIOLOGIE DE L'ARTICULATION SCAPULO-THORACIQUE

L'articulation scapulo-thoracique comprend deux espaces de glissement :

- **L'espace omo-sératique,** compris entre :
  - En arrière et en dehors : l'omoplate
  - En avant et en dedans : le grand dentelé, étendu du bord interne de l'omoplate à la paroi thoracique.
- **L'espace thoraco-sératique,** compris entre :
  - En arrière et en dehors : le grand dentelé
  - En avant et en dedans : la paroi thoracique

Il est intéressant de savoir, topographiquement :

— Que l'omoplate s'étend de la 2e à la 7e côte.

— Que son angle supéro-interne est en regard de D 1.

— Que son angle inférieur correspond à D 7 / D 8.

— Que l'extrémité interne de l'épine se projette à D 3.

— Et que la distance qui sépare le bord spinal de l'omoplate de la ligne des apophyses épineuses thoraciques est de l'ordre de 5 à 6 cm.

REPERES TOPOGRAPHIQUES DE L'OMOPLATE

(I.A. Kapandji)

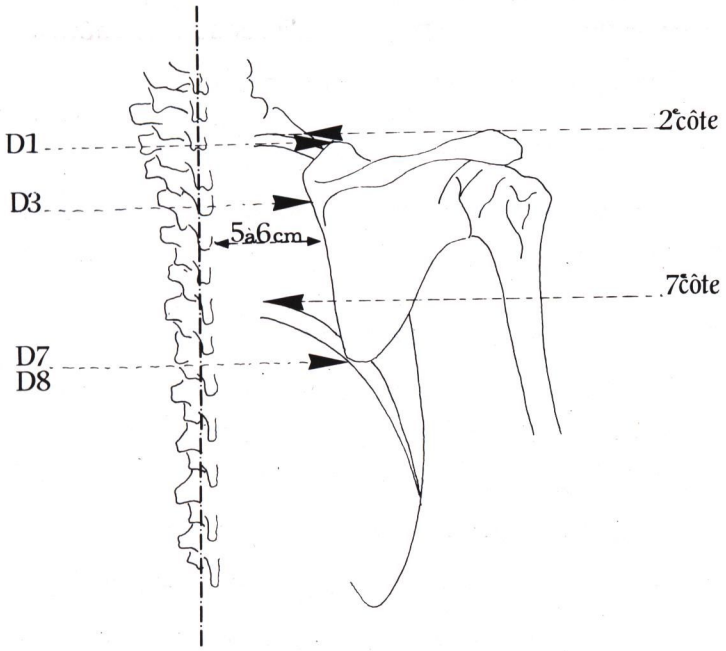

- D 1 : angle supéro-interne de l'omoplate
- D 3 : extrémité interne de l'épine de l'omplate
- D 7-D 8 : angle inférieur de l'omoplate
- L'omoplate s'étend de la 2e à la 7e côte
- 5 à 6 cm séparent le bord spinal des apophyses épineuses thoraciques

Il faut dissocier les mouvements élémentaires de l'omoplate, des mouvements associés se produisant lors de l'abduction ou de la flexion du membre supérieur.

A — MOUVEMENTS ELEMENTAIRES DE L'OMOPLATE

1) Translation latérale de l'omoplate

Entre la translation latérale interne et la translation latérale externe, l'amplitude totale de mouvement est de l'ordre de 15 cm.

2) Translation verticale de l'omoplate

L'amplitude totale est de 10 à 12 cm.

Ces mouvements s'accompagnent d'une certaine bascule de l'omoplate.

3) " Sonnette " ou bascule de l'omoplate

L'axe de rotation est perpendiculaire au plan de l'omoplate. Il se situe légèrement au-dessous de l'épine, à proximité de l'angle supéro-externe.

Dans la rotation droite :

- L'angle inférieur de l'omoplate se déplace en dedans
- L'angle supéro-externe se porte en bas
- La glène tend à regarder vers le bas

Dans la rotation gauche :

- L'angle inférieur de l'omoplate se déplace en dehors
- L'angle supéro-externe se porte en haut
- La glène s'oriente vers le haut.

Entre la rotation droite et la rotation gauche, l'amplitude totale est de l'ordre de 60°, le déplacement de l'angle inférieur de 10 à 12 cm et celui de l'angle supéro-externe, de 5 à 6 cm.

MOUVEMENTS ELEMENTAIRES DE L'OMOPLATE

(I.A. Kapandji)

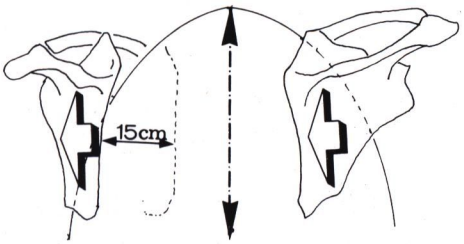

TRANSLATION EXTERNE — TRANSLATION INTERNE

Amplitude totale : 15 cm

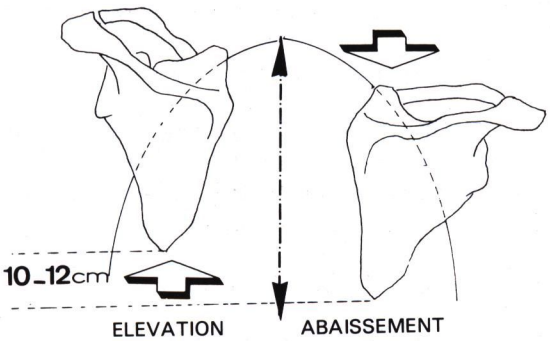

ELEVATION — ABAISSEMENT

Amplitude totale : 10-12 cm

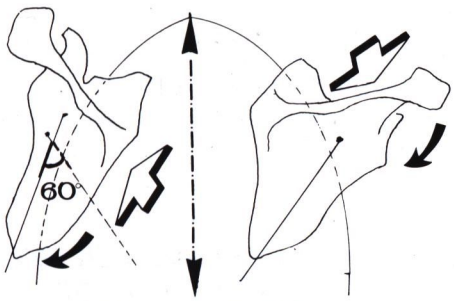

ROTATION VERS LE HAUT — ROTATION VERS LE BAS

Amplitude totale : 60°

B — MOUVEMENTS ASSOCIES DE L'OMOPLATE

Ces mouvements se produisent lors de l'abduction ou de la flexion du membre supérieur.

Lors de l'abduction active du membre supérieur, l'omoplate est animée de 4 sortes de mouvements :

1) **Une ascension** de l'ordre de 8 à 10 cm

2) **Un mouvement de '' sonnette ''**

3) **Un mouvement de bascule**

oblique de dedans en dehors et d'arrière en avant, entrainant la pointe de l'omoplate en avant et en haut, tandis que la partie supérieure de l'os se déplace en arrière et en bas. Ce mouvement est celui, par exemple, d'un individu qui s'inclinerai en arrière pour regarder le ciel.

4) **Un pivotement** autour d'un axe transversal

Jusqu'à 90° d'abduction, la glène regarde tout d'abord en arrière puis, au-delà de 90°, elle tend à reprendre son orientation initiale vers l'avant, dans un plan antéro-postérieur.

Au cours de l'abduction, la glène subit un déplacement complexe :

- Elle s'élève
- Elle se rapproche de la ligne médiane
- Et elle effectue un changement d'orientation tel que le trochiter '' échappe '' en avant à l'acromion, pour glisser sous le ligament acromio-coracoïdien.

VI. — RÉPERCUSSIONS DES FAISCEAUX CLAVICULAIRES DU STERNO-CLEIDO-MASTOÏDIEN ET DES FIBRES SUPÉRIEURES DU TRAPÈZE SUR LES EXTRÉMITÉS CLAVICULAIRES

Mis à part le rôle :

— **Pour l'articulation acromio-claviculaire :**

- du ligament conoïde

- du ligament trapézoïde
- du ligament bicorne de CALDANI
- du ligament acromio-coracoïdien

— **Et pour l'articulation sterno-costo-claviculaire :**

- du ligament costo-claviculaire
- du ligament sterno-claviculaire supérieur
- du ligament inter-claviculaire
- et du muscle sous-clavier

Deux muscles s'insèrent à la fois sur la clavicule et sur le crâne :

- Les deux chefs claviculaires du sterno-cleido-mastoïdien : cleido-occipital et cleido-mastoïdien
- Les fibres supérieures du trapèze.

A — LES DEUX CHEFS CLAVICULAIRES DU STERNO-CLEIDO-MASTOIDIEN

Ils vont de la face supérieure du 1/3 interne de la clavicule à la surface externe de l'apophyse mastoïde du temporal et à la ligne courbe occipitale supérieure.

B — LES FIBRES SUPERIEURES DU TRAPEZE

Elles vont de la protubérance occipitale externe, du 1/3 interne de la ligne courbe occipitale supérieure et de la partie supérieure du ligament cervical postérieur au bord postérieur et à la face supérieure du 1/3 externe de la clavicule.

Il est d'ailleurs intéressant d'insister sur le fait que les faisceaux claviculaires du sterno-cleido-mastoïdien s'attachent sur la face supérieure du 1/3 interne de la clavicule et que les fibres supérieures du trapèze s'insèrent sur la face supérieure et le bord postérieur du 1/3 externe de la clavicule.

Nous assistons, entre ces deux muscles, à une heureuse complémentarité permettant de comprendre les mouvements inverses des extrémités claviculaires, acromiale et sternale et assurant, en partie, sa stabilité.

INSERTIONS DES FAISCEAUX CLAVICULAIRES DU STERNO-CLEIDO-MASTOIDIEN SUR LA FACE SUPERIEURE DU 1/3 INTERNE DE LA CLAVICULE

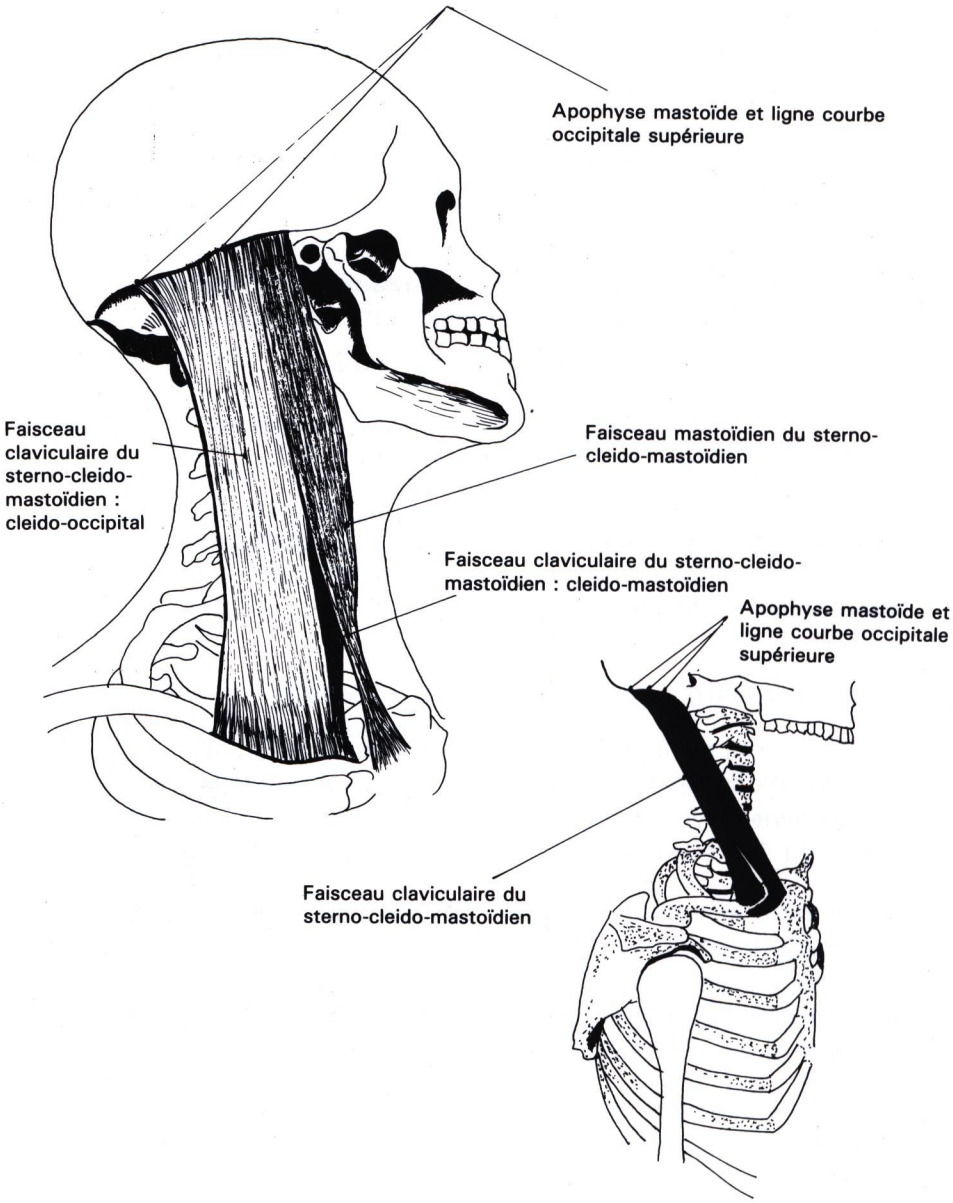

INSERTIONS DES FIBRES SUPERIEURES DU TRAPEZE SUR LE BORD POSTERIEUR ET LA FACE SUPERIEURE DU 1/3 EXTERNE DE LA CLAVICULE

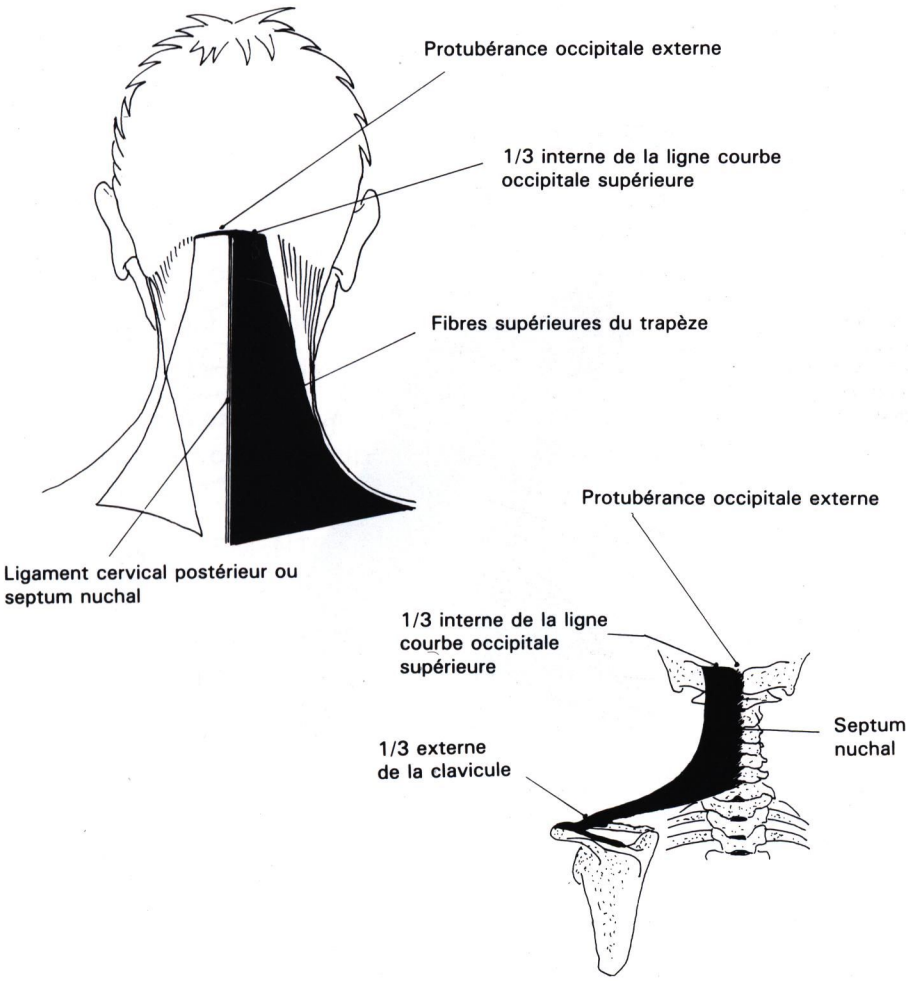

INSERTIONS CRANIENNES ET CLAVICULAIRES DES FIBRES SUPERIEURES DU TRAPEZE ET DES DEUX CHEFS CLEIDO-OCCIPITAL ET CLEIDO-MASTOIDIEN DU STERNO-CLEIDO-MASTOIDIEN

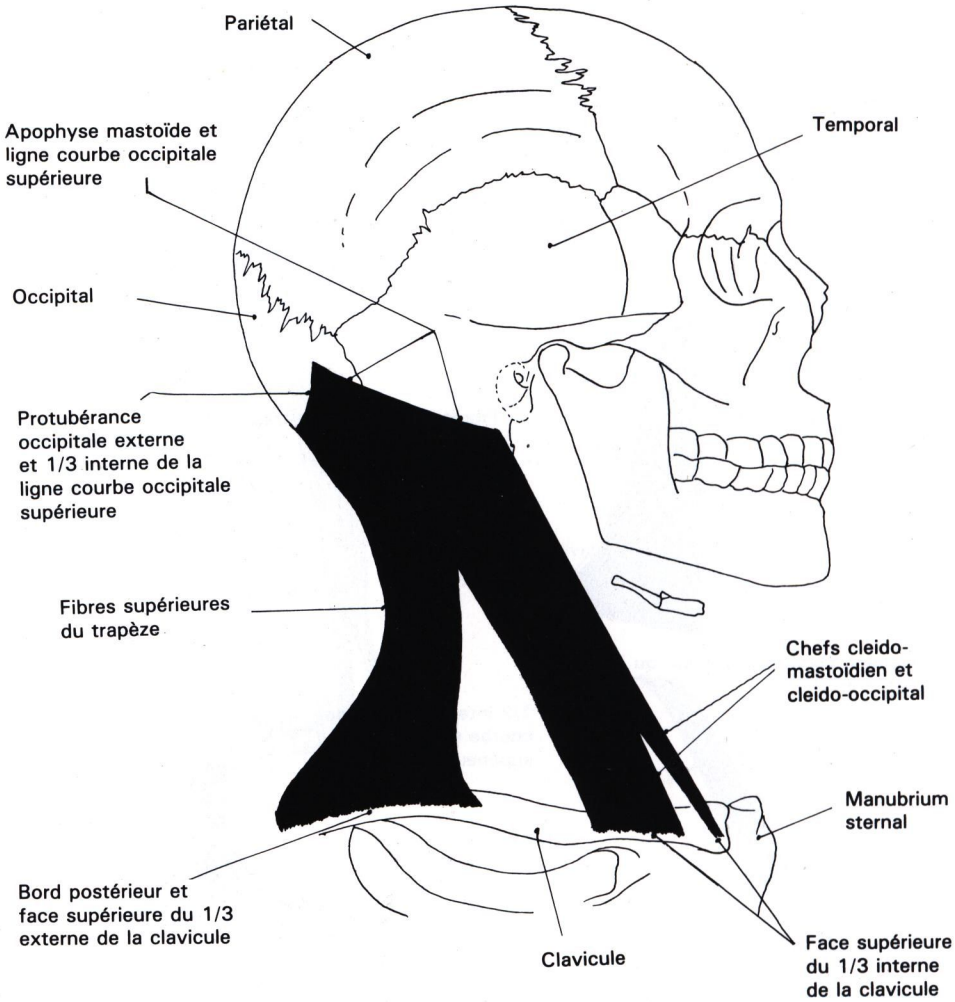

Les deux faisceaux claviculaires du sterno-cleido-mastoïdien s'attachant sur le 1/3 interne de la clavicule et les fibres supérieures du trapèze s'insérant sur le 1/3 externe de la clavicule, nous assistons, entre ces 2 muscles, à une heureuse complémentarité permettant de comprendre les mouvements inverses des extrémités claviculaires, acromiale et sternale et assurant, en partie, sa stabilité.

Le sterno-cleido-mastoïdien et le trapèze sont innervés par la partie médullaire du nerf spinal (XIe nerf crânien) et sont responsables de la fonction céphalogyre.

Ce système de contrôle moteur dépend des récepteurs vestibulaires et visuels. Il doit compenser les éventuels défauts d'adaptation de ceux-ci.

VII. — PHYSIOLOGIE DE L'ARTICULATION STERNO-COSTO-CLAVICULAIRE

Certains éléments anatomiques doivent être mis en évidence pour bien comprendre la physiologie de cette articulation :

- Le ligament costo-claviculaire
- Le ligament sterno-claviculaire ou ligament supérieur de l'articulation.
- Le ligament inter-claviculaire
- Le muscle sous-clavier
- Les faisceaux claviculaires du muscle sterno-cleido-mastoïdien : cleido-occipital et cleido-mastoïdien.

A — MOUVEMENTS VERTICAUX D'ELEVATION ET D'ABAISSEMENT

L'axe de mouvement (X) est antéro-postérieur, légèrement oblique en avant et en dehors. Il passe par le ligament costo-claviculaire.

Lorsque l'extrémité interne de la clavicule s'abaisse, son extrémité externe s'élève.

Par suite de l'orientation de l'axe, le mouvement est limité par la tension du ligament costo-claviculaire, du muscle sous-clavier et des faisceaux claviculaires du sterno-cleido-mastoïdien.

L'amplitude de mouvement est de l'ordre de 10 cm.

Lorsque l'extrémité interne de la clavicule s'élève, son extrémité externe s'abaisse.

STRUCTURE ANATOMIQUE INTERVENANT DANS LES MOUVEMENTS DE L'ARTICULATION STERNO-COSTO-CLAVICULAIRE

(I.A. Kapandji)

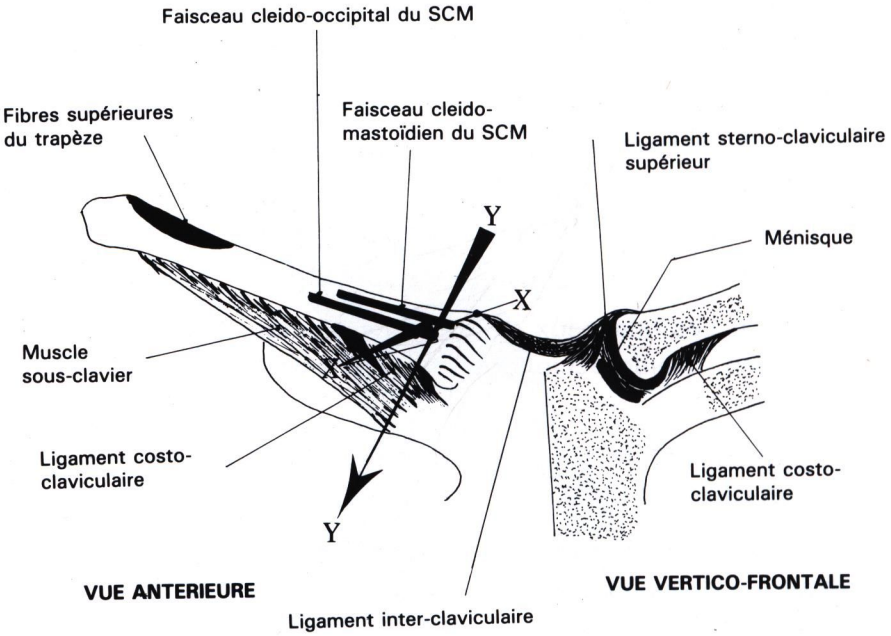

— **AXE X** : Il passe par le ligament costo-claviculaire et il est oblique en avant et en dehors. Sur cet axe, la clavicule effectue des mouvements verticaux dans un plan frontal.

—**AXE Y** : Il passe par le ligament costo-claviculaire et il est oblique en bas et légèrement en dehors. Sur cet axe, la clavicule réalise des mouvements antéro-postérieurs dans un plan horizontal.

ABAISSEMENT DE L'ARTICULATION STERNO-COSTO-CLAVICULAIRE

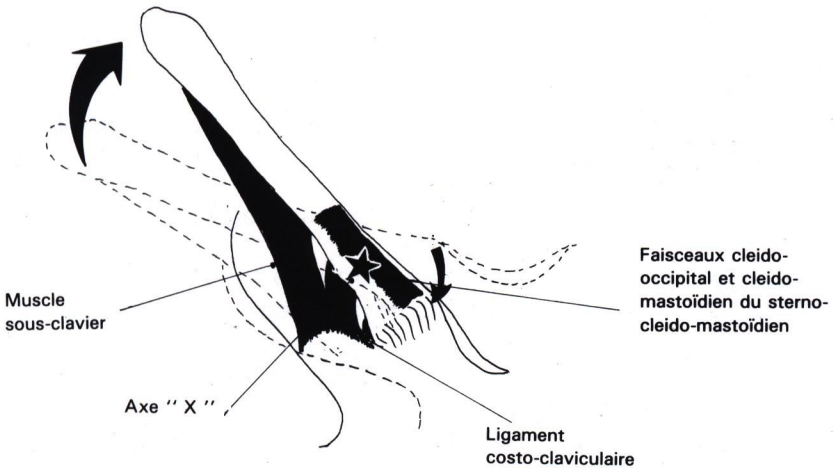

Par suite de l'orientation de l'axe " X ", lorsque l'extrémité interne de la clavicule s'abaisse, son extrémité externe s'élève. Le mouvement est limité par la tension :

- du ligament costo-claviculaire
- du muscle sous-clavier
- et des faisceaux cleido-occipital et cleido-mastoïdien du sterno-cleido-mastoïdien.

L'axe " X " est antéro-postérieur, oblique en avant et en dehors. Il passe par le ligament costo-claviculaire.

- - - - - Position de référence de la clavicule

_____ Elévation de l'extrémité externe et abaissement de l'extrémité interne de la clavicule

ELEVATION DE L'ARTICULATION STERNO-COSTO-CLAVICULAIRE

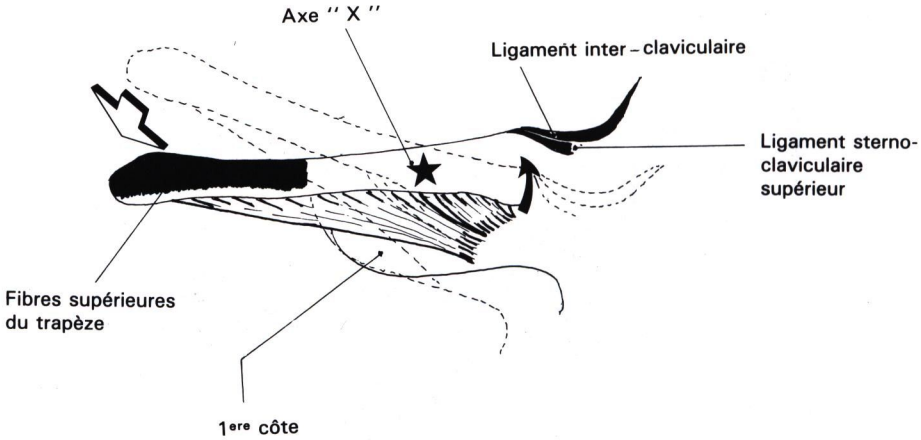

Par suite de l'orientation de l'axe " X ", lorsque l'extrémité interne de la clavicule s'élève, son extrémité externe s'abaisse. Le mouvement est limité par la tension :

- du ligament sterno-claviculaire supérieur
- du ligament inter-claviculaire
- des fibres supérieures du trapèze
- et par le contact de la clavicule avec la face supérieure de la 1ere côte.

L'axe " X " est antéro-postérieur, oblique en avant et en dehors. Il passe par le ligament costo-claviculaire.

- - - - - Position de référence de la clavicule

_____ Abaissement de l'extrémité externe et élévation de l'extrémité interne de la clavicule.

Par suite de l'orientation de l'axe, le mouvement est limité par la tension du ligament supérieur, doublé du ligament inter-claviculaire, des fibres supérieures du trapèze et par le contact de la clavicule avec la face supérieure de la 1ere côte.

L'amplitude de mouvement est plus réduite. Elle est approximativement de 3 cm.

B — MOUVEMENTS ANTERO-POSTERIEURS

L'axe de mouvement " Y " est vertical, légèrement oblique en bas et en dehors. Il passe par la partie moyenne du ligament costo-claviculaire.

Lorsque l'extrémité interne de la clavicule occupe une position postérieure, son extrémité externe s'antériorise.

L'amplitude générale est de l'ordre de 10 cm.

Ce mouvement est limité par la tension du ligament costo-claviculaire, du ligament sterno-claviculaire antérieur et des fibres supérieures du trapèze.

Lorsque l'extrémité interne de la clavicule occupe une position antérieure, son extrémité externe se postériorise.

L'amplitude générale est de l'ordre de 3 cm.

Ce mouvement est limité par la tension du ligament costo-claviculaire, du ligament sterno-claviculaire postérieur et des faisceaux claviculaires du sterno-cleido-mastoïdien.

VIII. — PHYSIOLOGIE DE L'ARTICULATION ACROMIO-CLAVICULAIRE

Certains éléments anatomiques doivent être mis en évidence pour bien comprendre la physiologie de cette arthrodie :

- Le ligament conoïde (coraco-claviculaire)
- Le ligament trapézoïde (coraco-claviculaire)
- Le ligament bicorne de CALDANI (coraco-claviculaire)
- Le ligament acromio-coracoïdien
- Et les fibres supérieures du muscle trapèze.

Lorsque l'extrémité externe de la clavicule se postériorise et que son extrémité interne s'antériorise, les faisceaux claviculaires du sterno-cleido-mastoïdien sont plus ou moins tendus et l'angle, que forment la clavicule et l'omoplate, s'ouvre. Cette ouverture est limitée par le ligament conoïde. Pour comprendre le rôle de ce ligament, il est utile de rappeler qu'il va du coude de l'apophyse coracoïde au tubercule conoïde de la face inférieure de la clavicule et qu'il est vertical, disposé en éventail à sommet inférieur.

Lorsque l'extrémité externe de la clavicule s'antériorise et que son extrémité interne se postériorise, les fibres supérieures du trapèze sont plus ou moins tendus et l'angle, que forment la clavicule et l'omoplate, se ferme. Cette fermeture est limitée par le ligament trapézoïde. Pour comprendre le rôle de ce ligament, il faut se souvenir qu'il va de la moitié postérieure du bord interne du segment horizontal de l'apophyse coracoïde, au 1/3 externe de la face inférieure de la clavicule et qu'il est quadrilatère, oblique en haut et en dehors.

Ces deux ligaments, conoïde et trapézoïde, sont disposés dans deux plans à peu près perpendiculaires, formant ainsi un angle dièdre ouvert en avant et en dedans.

Lorsque l'extrémité externe de la clavicule s'élève, son extrémité interne s'abaisse et les faisceaux claviculaires du sterno-cleido-mastoïdien se tendent.

Lorsque l'extrémité externe de la clavicule s'abaisse, son extrémité interne s'élève et les fibres supérieures du trapèze se tendent.

Les facettes articulaires, acromiale et claviculaire externe, étant toutes les deux planes ou légèrement convexes, on peut considérer physiologiquement que la clavicule semble tout simplement ''POSÉE'' sur l'acromion ce qui explique, d'une part, l'instabilité secondaire aux subluxations acromio-claviculaires et, d'autre part, la nécessité d'un système de contention locale après réduction.

Lors de l'antépulsion du bras, , l'omoplate effectue un mouvement de '' sonnette ''. Son angle inférieur se déplace en dehors et en avant. L'acromion et l'articulation acromio-claviculaire deviennent verticaux.

MOUVEMENT POSTERIEUR DE L'ARTICULATION ACROMIO-CLAVICULAIRE

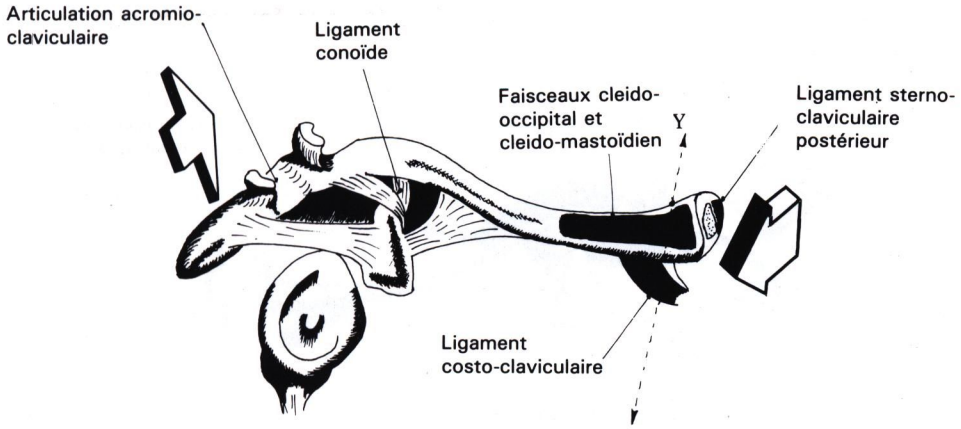

Par suite de l'orientation de l'axe " Y ", lorsque l'extrémité externe de la clavicule occupe une position postérieure, son extrémité interne s'antériorise. Ce mouvement est limité par la tension :

- du ligament costo-claviculaire
- du ligament sterno-claviculaire postérieur
- et des faisceaux cleido-occipital et cleido-mastoïdien du sterno-cleido-mastoïdien

L'axe " Y " est vertical, oblique en bas et légèrement en dehors. Il passe par le ligament costo-claviculaire.

L'ouverture de l'angle, que forment la clavicule et l'omoplate, est limitée par le ligament conoïde.

MOUVEMENT ANTÉRIEUR DE L'ARTICULATION ACROMIO-CLAVICULAIRE

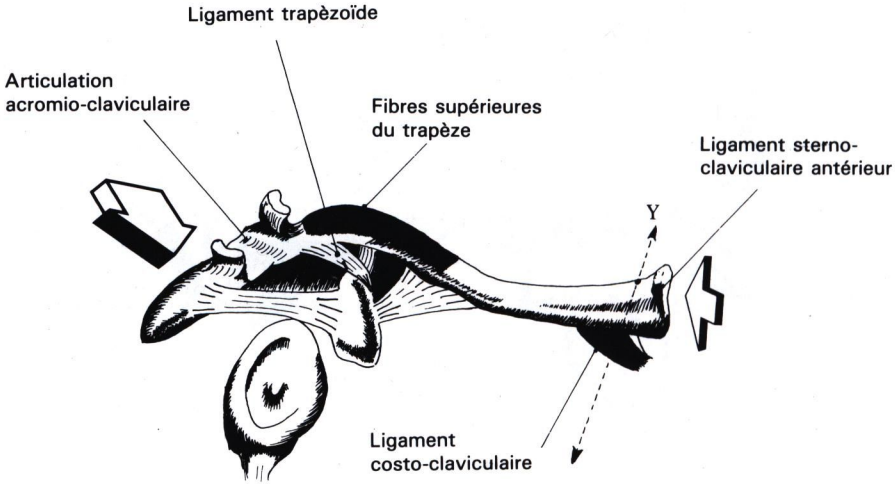

Par suite de l'orientation de l'axe " Y ", lorsque l'extrémité externe de la clavicule occupe une position antérieure, son extrémité interne se postériorise. Le mouvement est limité par la tension :

- du ligament costo-claviculaire
- du ligament sterno-claviculaire antérieur
- et des fibres supérieures du trapèze.

L'axe " Y " est vertical, oblique en bas et légèrement en dehors. Il passe par le ligament costo-claviculaire.

La fermeture de l'angle, que forment la clavicule et l'omoplate, est limitée par le ligament trapézoïde.

LA ROTATION POSTERIEURE PASSIVE DE LA CLAVICULE

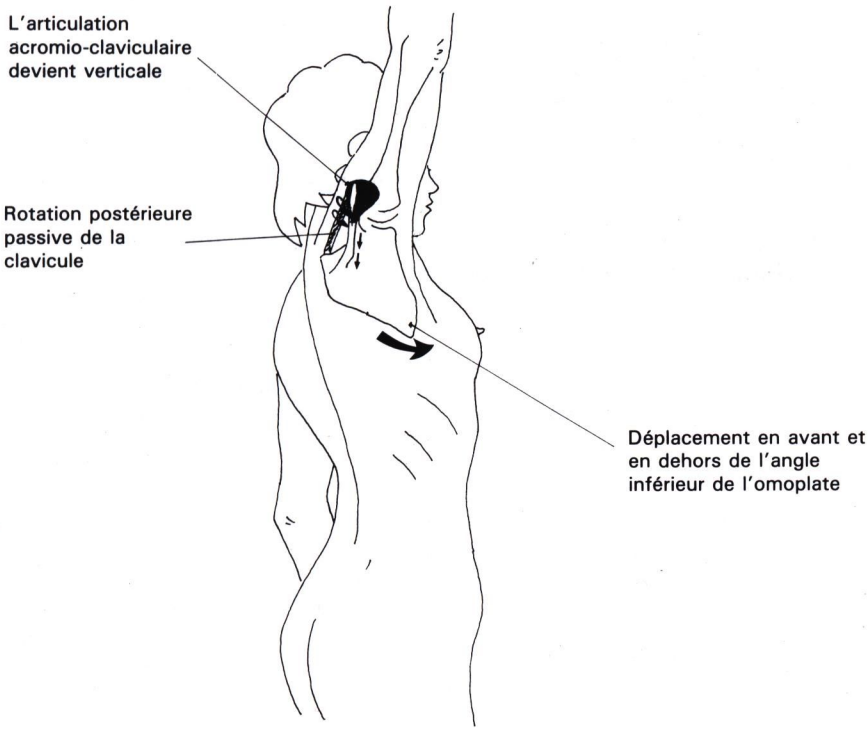

Lors de l'antépulsion du bras, l'omoplate effectue un mouvement de " sonnette ".

Son angle inférieur se déplace en dehors et en avant.

L'acromion et l'articulation acromio-claviculaire deviennent verticaux

L'extrémité externe de la clavicule réalise alors un mouvement de rotation postérieure passive que limite le ligament trapézoïde.

Les fibres supérieures du trapèze sont plus ou moins tendues.

LA ROTATION ANTERIEURE PASSIVE DE LA CLAVICULE

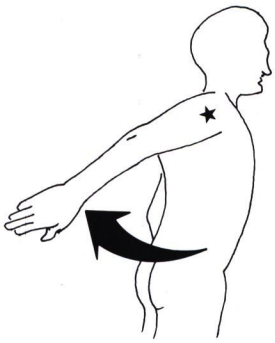

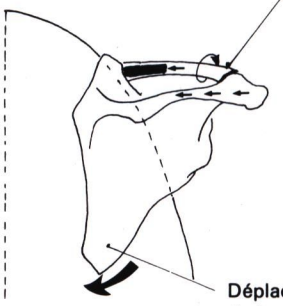

Lors de la rétropulsion du bras, l'omoplate effectue un mouvement de '' sonnette ''.

Son angle inférieur se déplace en dedans et en arrière.

L'acromion et l'articulation acromio-claviculaire deviennent horizontaux.

L'extrémité externe de la clavicule réalise alors un mouvement de rotation antérieure passive que limite le ligament conoïde.

Les faisceaux cleido-occipital et cleido-mastoïdien du sterno-cleido-mastoïdien sont plus ou moins tendus.

L'extrémité externe de la clavicule effectue alors un mouvement de rotation postérieure.

Lors de la rétropulsion du bras, l'omoplate effectue un mouvement de " sonnette ". Son angle inférieur se déplace en dedans et en arrière. L'acromion et l'articulation acromio-claviculaire deviennent horizontaux. L'extrémité externe de la clavicule effectue alors un mouvement de rotation antérieure.

L'amplitude globale des rotations axiales acromio-claviculaires, antérieure ou postérieure, est de l'ordre de 30°.

Les rotations acromio-claviculaires sont passives, car la clavicule ne donne insertion à aucun muscle rotateur.

Le ligament conoïde limite la rotation antérieure acromio-claviculaire et le ligament trapézoïde restreint la rotation postérieure.

IX. — PHYSIOLOGIE DE L'ABDUCTION

Si le deltoïde et le sus-épineux jouent incontestablement un rôle capital dans la physiologie de l'abduction, il faut toutefois souligner l'intervention d'autres muscles tels que le grand dentelé, le trapèze et, à un degré moindre, le long biceps.

Il semblerait, comme l'indique I.A. KAPANDJI, que les muscles rotateurs de la coiffe tels que le sous-scapulaire, le sous-épineux et le petit rond, s'avèrent indispensables à l'efficacité du deltoïde.

L'abduction peut se décomposer en trois temps :

1) Premier temps :

Ce premier temps de l'abduction s'organise au niveau de l'articulation scapulo-humérale. Il se termine vers 90° lorsque celle-ci est bloquée, par suite de la butée du trochiter sur le bord supérieur de la glène.

Le deltoïde et le sus-épineux représentent les muscles moteurs de ce premier temps.

LES TROIS TEMPS DE L'ABDUCTION

(I.A. Kapandji)

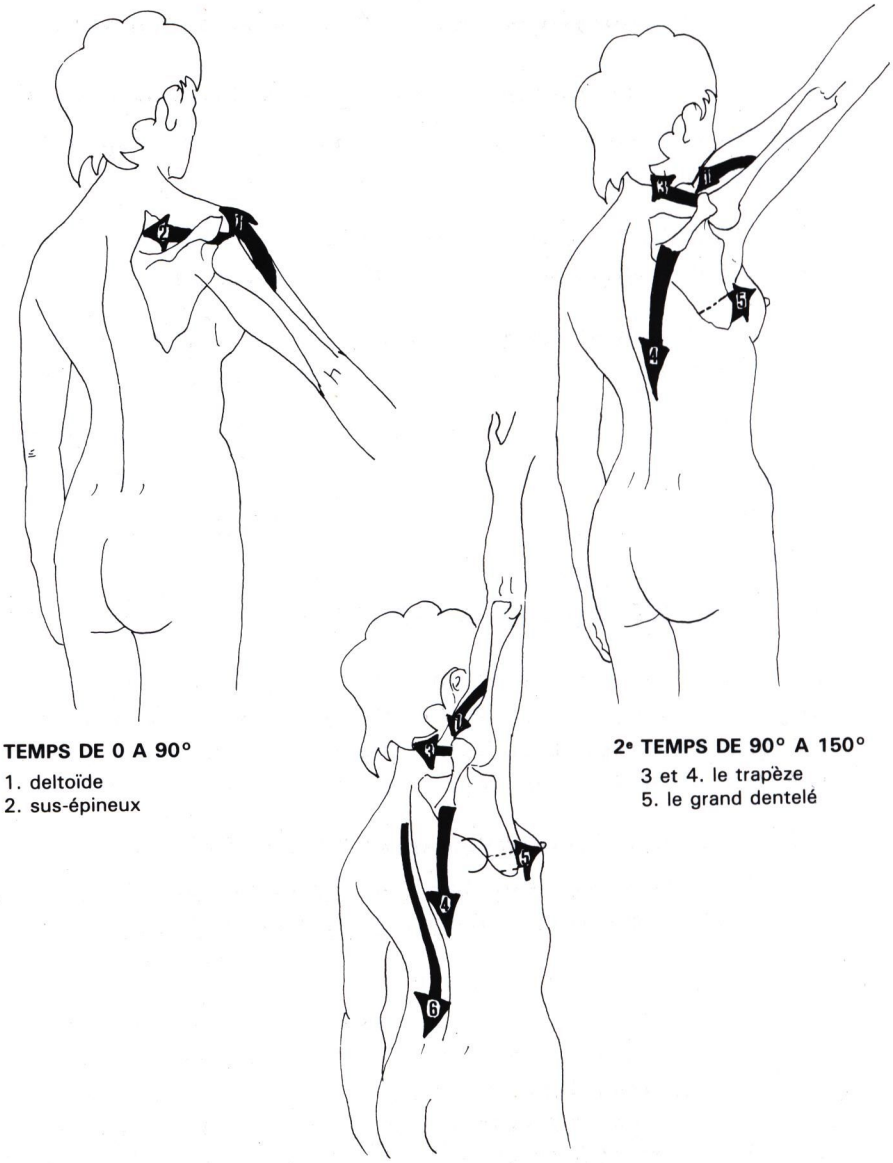

1er TEMPS DE 0 A 90°

1. deltoïde
2. sus-épineux

2e TEMPS DE 90° A 150°

3 et 4. le trapèze
5. le grand dentelé

3e TEMPS DE 150 A 180°

6. muscles spinaux du côté opposé à l'abduction.

1. deltoïde
2. sus-épineux
3. le trapèze
4. le trapèze
5. le grand dentelé
6. muscles spinaux du côté opposé à l'abduction

2) Deuxième temps :

Ce deuxième temps de l'abduction s'effectue au niveau de l'articulation scapulo-thoracique. Il est limité à 150° environ. Le trapèze et le grand dentelé figurent les muscles moteurs de ce deuxième temps.

3) Troisième temps :

Le rachis participe à ce troisième temps de l'abduction et, en fin d'abduction, tous les muscles moteurs de l'abduction sont en contraction.

A — LE DELTOIDE ET L'ABDUCTION

Pour FICK (1911) on peut distinguer, sur le plan fonctionnel, sept portions dans le deltoïde :

- Le faisceau antérieur, claviculaire, en comprend deux : I et II
- Le faisceau moyen, acromial, n'a qu'une seule portion : III
- Le faisceau postérieur, spinal, est composé de quatre portions : IV, V, VI et VII

1) Abduction pure

a) Faisceau acromial : III

b) Portions IV et V du faisceau spinal

c) Portions II du faisceau claviculaire

2) Abduction associée à une flexion de 30°

a) Portions II et III des faisceaux claviculaire et acromial

b) Portions IV et V du faisceau spinal

3) Abduction associée à une rotation externe

a) Portion II du faisceau claviculaire en début d'abduction

b) Portions IV et V du faisceau spinal, en fin d'abduction

LE DELTOIDE ET L'ABDUCTION

(I.A. Kapandji)

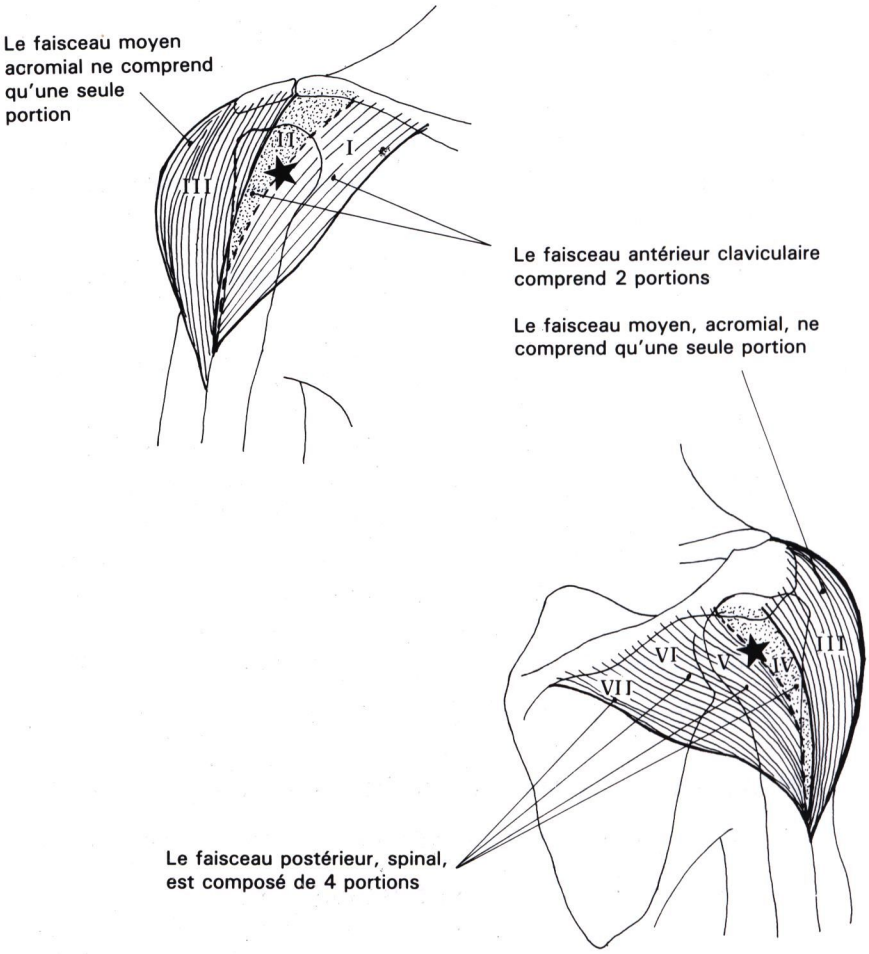

4) Abduction associée à une rotation interne

Les phénomènes inverses peuvent être observés.

Le maximum d'activité du deltoïde dans l'abduction se situe aux alentours de 90° et, pour INMAN, la force du deltoïde serait égale à 8,2 fois le poids du membre supérieur.

B — LE SUS-EPINEUX ET L'ABDUCTION

Le sus-épineux fait communiquer la fosse sus-épineuse avec la région sous-deltoïdienne.

La coulisse du sus-épineux se trouve limitée par :

- **En arrière :** l'épine de l'omoplate et l'acromion
- **En avant :** l'apophyse coracoïde
- **En haut :** le ligament acromio-coracoïdien

Acromion, ligament acromio-coracoïdien et apophyse coracoïde forment une voûte ostéo-ligamentaire acromio-coracoïdienne.

Le muscle sus-épineux était jusqu'alors considéré comme le starter de l'abduction. Des expérimentations permirent de démontrer que le sus-épineux n'était pas indispensable à l'abduction ; le deltoïde étant suffisant pour réaliser une abduction complète. Inversement, d'autres études montrèrent que le sus-épineux était capable, à lui seul, de réaliser une abduction tout à fait égale à celle du deltoïde.

L'électromyographie montra que le sus-épineux se contractait pendant toute la durée de l'abduction et que son maximum d'activité se situait aux alentours de 90°.

Comme l'indique I.A. KAPANDJI, l'action du sus-épineux est, d'une part, qualitative en ce qui concerne la coaptation articulaire et, d'autre part, quantitative pour ce qui est de l''endurance et de la puissance d'abduction.

Bien que son rôle de '' starter '' ne soit pas tout à fait vrai, on peut cependant le considérer comme efficace au début de l'abduction.

C — LE LONG BICEPS ET L'ABDUCTION

Le tendon du long biceps est également moteur de l'abduction puisque sa rupture entraine une perte de 20 % de la force d'abduction.

D — LES MUSCLES ROTATEURS DE LA COIFFE ET L'ABDUCTION

- Sous-scapulaire : rotateur interne
- Sous-épineux : rotateur externe
- Petit rond : rotateur externe

Ces muscles, comme l'a confirmé l'electromyographie, semblent indispensables à l'efficacité fonctionnelle du deltoïde.

Ils attirent la tête humérale en bas et en dedans, créant, avec le deltoïde, un couple fonctionnel d'abduction au niveau de l'articulation scapulo-humérale.

E — LE GRAND DENTELE ET LE TRAPEZE DANS L'ABDUCTION

Ces deux muscles forment un couple fonctionnel moteur de l'abduction au niveau de l'articulation scapulo-thoracique.

X. — PHYSIOLOGIE DE L'ADDUCTION

Les muscles de l'adduction sont les suivants :

- Grand rond
- Grand dorsal
- Grand pectoral
- Rhomboïde

XI. — PHYSIOLOGIE DE LA FLEXION OU ANTEPULSION

Elle peut se décomposer en trois temps :

1) Premier temps de 0 à 60° approximativement

Ce mouvement s'organise dans l'articulation scapulo-humérale.

PHYSIOLOGIE DE L'ADDUCTION

(I.A. Kapandji)

VUE ANTERIEURE

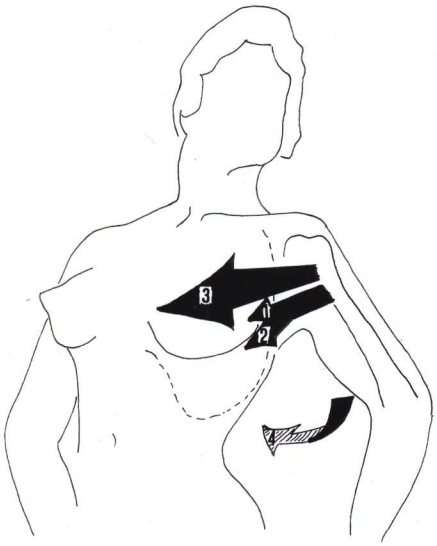

1. grand rond
2. grand dorsal
3. grand pectoral
4. rhomboïde

A

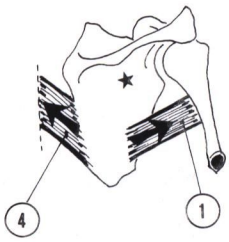

A

COUPLE RHOMBOIDE (4)-GRAND ROND (1) : L'action synergique de ces deux muscles est indispensable pour l'adduction. En effet, si le grand rond se contracte seul, le membre supérieur offre une résistance à l'adduction et c'est l'omoplate qui tournera vers le haut (★). La contraction du rhomboïde empêche cette rotation et permet l'adduction du grand rond.

B

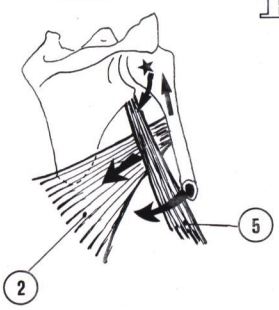

B

COUPLE LONG TRICEPS (5)-GRAND DORSAL (2) : La contraction du grand dorsal a tendance à luxer la tête humérale vers le bas. La contraction simultanée du long triceps s'oppose à cette luxation en ascensionnant la tête humérale.

LES TROIS TEMPS DE LA FLEXION OU ANTEPULSION

(I.A. Kapandji)

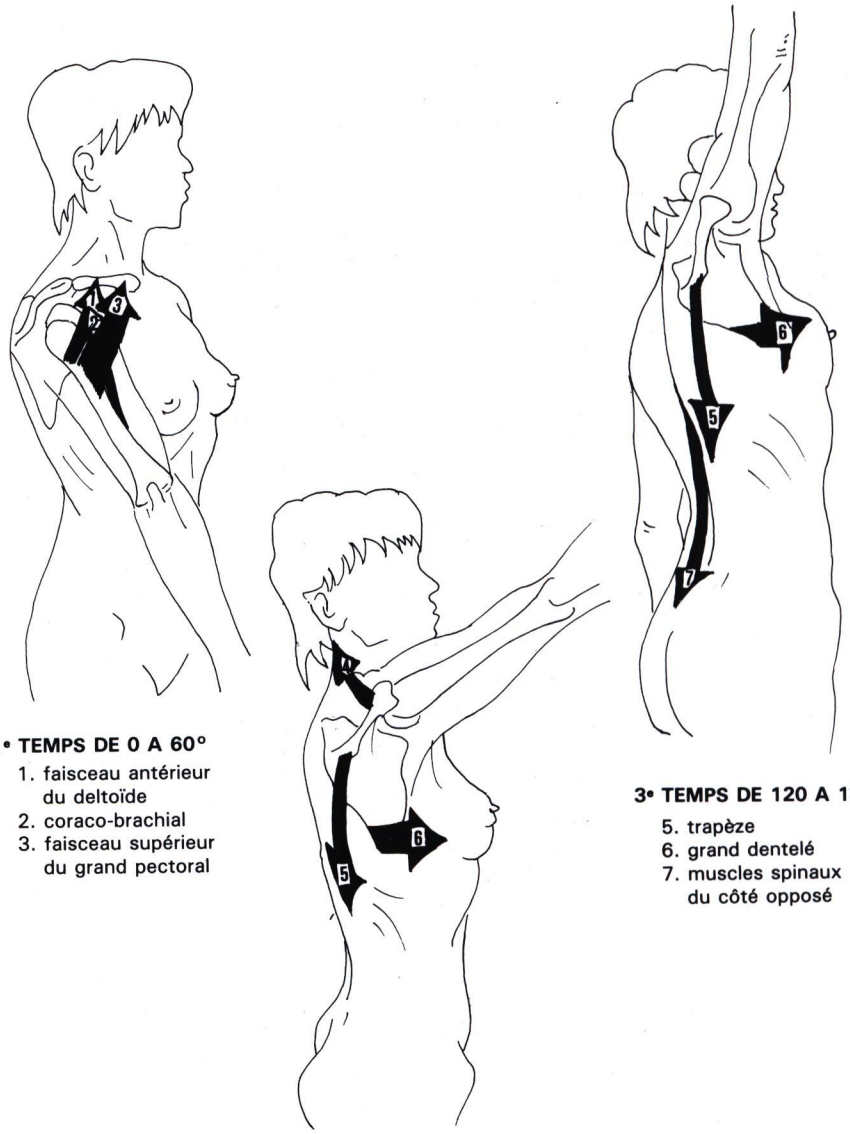

1e TEMPS DE 0 A 60°

1. faisceau antérieur du deltoïde
2. coraco-brachial
3. faisceau supérieur du grand pectoral

2e TEMPS DE 60 A 120°

4 et 5. trapèze
6. grand dentelé

3e TEMPS DE 120 A 180°

5. trapèze
6. grand dentelé
7. muscles spinaux du côté opposé

Les muscles moteurs responsables sont les suivants :

- Le faisceau antérieur, claviculaire, du deltoïde
- Le muscle coraco-brachial
- Le faisceau supérieur, claviculaire, du grand pectoral

Cette flexion est limitée par :

- La tension du ligament coraco-huméral
- La résistance des muscles petit rond, grand rond et sous-épineux.

2) Deuxième temps de 60° à 120° environ :

Ce deuxième temps se situe dans les articulations sterno-costo-claviculaire, acromio-claviculaire et au niveau de l'omoplate (mouvement de sonnette).

Les muscles moteurs responsables sont les suivants :

- Le muscle trapèze
- Le muscle grand dentelé

Ce deuxième temps est limité par :

- La résistance du muscle grand dorsal
- La résistance du faisceau inférieur du muscle grand pectoral

3) Troisième temps de 120° à 180°

Le rachis intervient car le mouvement de flexion est bloqué dans les articulations scapulo-humérale et scapulo-thoracique.

XII. — PHYSIOLOGIE DE L'EXTENSION OU RETROPULSION

Les muscles responsables de l'extension scapulo-humérale sont les suivants :

- Le grand rond
- Le petit rond
- Le faisceau postérieur du deltoïde
- Le grand dorsal

PHYSIOLOGIE DE L'EXTENSION OU RÉTROPULSION

(I.A. Kapandji)



VUE POSTERO-EXTERNE

Les muscles responsables de l'extension scapulo-humérale sont les suivants :

1. grand rond
5. petit rond
6. faisceau postérieur du deltoïde
2. grand dorsal

Les muscles responsables de l'extension scapulo-thoracique sont les suivants :

4. rhomboïde
7. faisceau moyen du trapèze
2. grand dorsal

Les muscles responsables de l'extension scapulo-thoracique sont les suivants :

- Le rhomboïde
- Le faisceau moyen du trapèze
- Le grand dorsal

XIII. — PHYSIOLOGIE DE LA ROTATION INTERNE

Lorsque la rotation interne s'organise au niveau de l'articulation scapulo-humérale, les muscles responsables sont les suivants :

- Le grand dorsal
- Le grand rond
- Le sous-scapulaire
- Le grand pectoral

Lorsque la rotation interne s'effectue au niveau de l'omoplate, celle-ci change d'orientation et les muscles responsables sont les suivants :

- Le grand dentelé
- Le petit pectoral

XIV. — PHYSIOLOGIE DE LA ROTATION EXTERNE

Lorsque la rotation externe se réalise au niveau de l'articulation scapulo-humérale, les muscles responsables sont les suivants :

- Le sous-épineux
- Le petit rond

Lorsque la rotation externe s'effectue au niveau de l'omoplate, celle-ci change d'orientation et les muscles responsables sont les suivants :

- Le rhomboïde
- Le trapèze

PHYSIOLOGIE DES ROTATIONS INTERNE ET EXTERNE

(I.A. Kapandji)

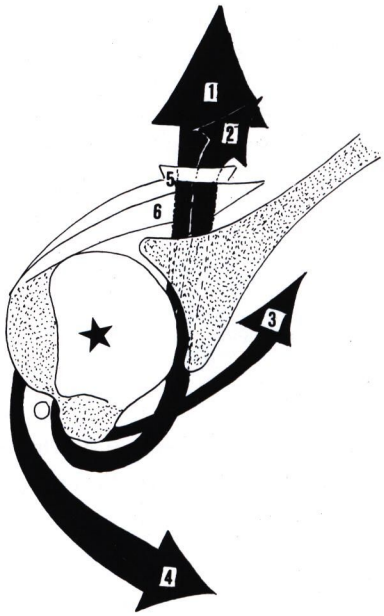

VUE SUPERIEURE DE L'ARTICULATION SCAPULO-HUMERALE

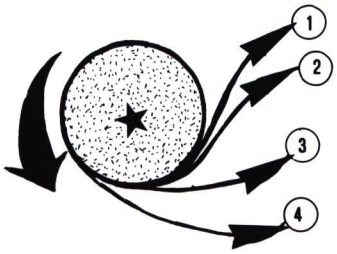

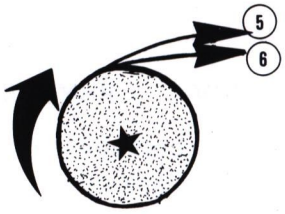

ROTATEURS INTERNES

1. grand dorsal
2. grand rond
3. sous-scapulaire
4. grand pectoral

ROTATEURS EXTERNES

5. sous-épineux
6. petit rond

CHAPITRE III

PATHOLOGIE OSTEOPATHIQUE DE L'EPAULE

La pathologie ostéopathique de l'épaule comprend :

- **Les restrictions de mobilité articulaire acromio-claviculaire, sterno-costo-claviculaire, scapulo-humérale, scapulo-thoracique et, à distance, occipito-mastoïde.**

- **La pathologie des éléments contractiles** :
  - Deltoïde
  - Sus-épineux
  - Sous-épineux
  - Petit rond
  - Sous-scapulaire
  - Long biceps
  - Grand dentelé
  - Sous-clavier
  - Rhomboïde
  - Coraco-brachial et court biceps
  - Grand dorsal
  - Grand rond
  - Grand pectoral
  - Les chefs cleido-mastoïdien et cleido-occipital du sterno-cleido-mastoïdien
  - Les fibres supérieures du trapèze.

- **La pathologie des éléments non contractiles** :
  - Capsule scapulo-humérale
  - Bourse séreuse sous-acromio-deltoïdienne
  - Ligaments coraco-huméral et huméral transverse
  - Ligament conoïde
  - Ligament trapézoïde
  - Ligament costo-claviculaire
  - Aponévrose clavi-pectorale
  - Aponévrose cervicale superficielle
  - Aponévrose cervicale moyenne
  - Aponévrose cervicale profonde
  - Et les fascias locaux en général

Si les restrictions de mobilité articulaire sont susceptibles d'engendrer des conséquences pathologiques sur les éléments contractiles et non contractiles, l'inverse est également vrai et semble représenter le mécanisme le plus fréquent.

L'ostéopathe devra dissocier les lésions articulaires, tendineuses et des éléments non contractiles, des radiculalgies cervico-brachiales (C3, C4, C5, C6, C7, C8, D1), des phénomènes inflammatoires rhumastimaux ou infectieux, des douleurs de l'épaule viscéro-somatiques, dites ''rapportées'' ou des douleurs d'origine iatrogène.

Les lésions ostéopathiques du complexe articulaire de l'épaule sont trop souvent méconnues des médecins orthopédistes et l'épaule a fait l'objet d'une littérature médicale abondante où apparaissent parfois des diagnosics érronés du type : ''PERI-ARTHRITE SCAPULO-HUMERALE'' ; dénomination sous laquelle ont été rassemblées, pour ne pas dire confondues, la plupart des épaules douloureuses et raides. Cette appellation recouvre, en fait, des étiologies bien différentes les unes des autres, tant par leurs symptômes, que par leurs lésions et il sera nécessaire de différencier la pathologie ostéopathique articulaire, de la pathologie tendineuse ou capsulaire.

Effectivement, si l'épaule est l'articulation la plus mobile du corps, elle apparait cependant très vulnérable.

I — LES LESIONS ET SUBLUXATIONS OSTEOPATHIQUES DES ARTICULATIONS ACROMIO-CLAVICULAIRE, STERNO-COSTO-CLAVICULAIRE, SCAPULO-HUMERALE ET, A DISTANCE, OCCIPITO-MASTOÏDE

Ces lésions et ces subluxations ostéopathiques peuvent être primaires ou secondaires.

Lorsqu'elles sont primaires, il s'agit, le plus souvent, d'un faux mouvement ou d'un traumatisme et elles peuvent se répercuter sur les éléments contractiles et non contractiles de l'articulation concernée.

Lorsqu'elles sont secondaires, leur survenue est plus volontiers consécutive à une atteinte des éléments contractiles ou non contractiles de l'articulation impliquée.

Ainsi pouvons-nous dire que les éléments contractiles, non contractiles et les articulations sont toujours mutuellement intriqués, quel que soit l'ordre de production. C'est la raison pour laquelle la démarche thérapeutique de l'ostéopathe ne devra négliger aucune partie de l'équation.

Il faudra différencier les lésions des subluxations.

Les lésions ostéopathiques représentent des exagérations de la physiologie alors que les subluxations supposent une étiologie traumatique ou, pour la tête humérale, l'intervention des éléments contractiles de l'articulation.

En ce qui concerne les articulations acromio-claviculaires et sterno-costo-claviculaires, des asymétries osseuses peuvent exister, surtout au niveau des extrémités internes des clavicules. L'ostéopathe devra en tenir compte dans l'interprétation des résultats, car ce n'est pas la position d'un segment osseux par rapport à son voisin qui conditionne la lésion ostéopathique, mais la restriction de mobilité partielle ou totale.

Il faut également insister sur le fait que certains mouvements mineurs, difficilement objectivables à l'examen radiologique,ne sont pas, pour autant, moins importants que les mouvements majeurs. La symptomatologie ressentie n'est pas toujours proportionnelle aux découvertes radiologiques. Si l'examen radiologique s'avère indispensable, il n'en demeure pas moins un ''examen complémentaire'' et l'examen clinique sera toujours prépondérant et déterminant.

Il existe une synergie fonctionnelle entre l'omoplate, l'humérus, la clavicule, la première côte, l'occipital, le temporal et les articulations qui les relient. Aussi, toute restriction de mobilité dans l'une de ces articulations sera compensée par les autres et plus souvent au niveau de l'articulation acromio-claviculaire. Si cette compensation atteint les limites de ses possibilités, une lésion ostéopathique pourra apparaitre.

Comme le précise H.H. FRYETTE, une lésion iliaque ou sacrée peut, par l'intermédiaire du muscle grand dorsal, par exemple, entrainer une lésion du complexe articulaire de l'épaule.

Compte-tenu des moyens d'union ligamentaires et aponévrotiques, il apparait judicieux de commencer par normaliser D1, la première côte et de relâcher les aponévroses cervicales, pectorale et clavi-pectorale, avant de corriger les lésions ostéopathiques acromio-claviculaire et sterno-costo-claviculaire.

Les subluxations acromio-claviculaires et sterno-costo-

claviculaires, par l'intermédiaire de la tension des faisceaux claviculaires du sterno-cleido-mastoïdien et des fibres supérieures du trapèze, peuvent entrainer des conséquences pathologiques au niveau de la symphyse sphéno-basilaire, du mécanisme respiratoire primaire et plus particulièrement de la suture occipito-mastoïde.

A — L'ARTICULATION SCAPULO-HUMERALE

Dans le concept ostéopathique, nous ne retiendrons que deux catégories de subluxations :

- La subluxation supérieure de la tête humérale
- Et la subluxation inférieure de la tête humérale.

Il faut néanmoins préciser que ces subluxations, le plus souvent dues à l'intervention des éléments contractiles de l'articulation, font l'objet d'un déplacement relativement minime, bien qu'il soit suffisant pour produire une restriction de mobilité articulaire, une symptômatologie locale et devenir radiologiquement objectivable.

Il ne s'agit pas d'une subluxation supérieure associée à une fracture de l'acromion ou d'une subluxation inférieure où le blessé se présenterait avec un bras en abduction et une impotence fonctionnelle majeure.

Par ailleurs, il faut souligner que les subluxations postérieures, rares, et les fréquentes subluxations antéro-internes, qu'elles soient extra-coracoïdiennes, sous-coracoïdiennes ou intra-coracoïdiennes, ne seront pas décrites dans ce chapitre, car leur caractère est plus orthopédique qu'ostéopathique et la conduite à tenir devient toute différente.

Il faut se souvenir que la tête humérale n'est que partiellement reçue dans la cavité glénoïde.

1) La subluxation supérieure de la tête humérale

Qu'elle soit primaire ou secondaire, c'est, dans le concept ostéopathique, la subluxation de la tête humérale la plus fréquemment rencontrée.

a) Conditions de survenue

La subluxation supérieure de la tête humérale peut être primaire à la suite d'une chute sur le bras en extension ou secondaire à une atteinte du sus-épineux ou du long biceps qui aurait eu tendance à rejoindre la ligne droite, ne cravatant plus ainsi la tête humérale.

b) Examen clinique

La palpation comparative décèle une asymétrie de position de la tête humérale qui, du côté en lésion, apparait plus élevée.

Le mouvement d'abduction passif est plus ou moins réduit par rapport au côté opposé.

Dans certains cas, une symptomatologie de compression de la bourse séreuse sous-acromio-deltoïdienne peut exister.

c) Examen radiologique

La radiographie est à même, dans la majorité des cas, de confirmer le diagnostic clinique.

Monsieur B...

''Subluxation supérieure de la tête humérale gauche''.

2) La subluxation inférieure de la tête humérale

a) Conditions de survenue :

Elle est nettement moins fréquente que la subluxation supérieure de la tête humérale.

Elle peut être primaire ou secondaire.

b) Examen clinique :

La palpation comparative dans l'aisselle décèle une asymétrie de position de la tête humérale qui, du côté en lésion, apparait descendue près du bord inférieur de la glène, entrainant parfois une inflammation locale et une douleur irradiante vers le bas.

Le mouvement d'adduction passif en flexion est plus ou moins restreint, par rapport au côté opposé.

c) Examen radiologique

La radiographie est à même, dans la majorité des cas, de confirmer le diagnostic clinique.

B — L'ARTICULATION ACROMIO-CLAVICULAIRE

Dans le concept ostéopathique, nous retiendrons deux lésions et deux subluxations :

- La subluxation acromio-claviculaire supérieure
- La subluxation acromio-claviculaire inférieure
- La lésion acromio-claviculaire en rotation antérieure
- La lésion acromio-claviculaire en rotation postérieure

Il est indispensable de rappeler quelques détails anatomiques afin de comprendre les mécanismes lésionnels des subluxations :

- Les deux surfaces articulaires, claviculaire externe et acromiale, sont tout simplement ''POSEES'' l'une sur l'autre.
- Ces deux surfaces sont planes ou légèrement convexes : arthrodie.

La contention acromio-claviculaire locale est surtout assurée par la capsule et le ligament acromio-claviculaire supérieur.

MOUVEMENTS DE GLISSEMENTS VERTICAUX DE L'ARTICULATION ACROMIO-CLAVICULAIRE

(E. Viel)

VUE SUPERIEURE

— Les deux surfaces articulaires, claviculaire externe et acromiale, sont tout simplement ''POSEES'' l'une sur l'autre.

— Ces surfaces sont planes ou légèrement convexes : arthrodie

— La contention acromio-claviculaire locale est surtout assurée par la capsule et par le ligament acromio-claviculaire supérieur.

Ces constatations anatomiques permettent d'envisager de légers mouvements de glissements, supérieur et inférieur, susceptibles, sous l'effet d'une chute ou d'un traumatisme, de se transformer en subluxation acromio-claviculaire, supérieure ou inférieure.

Ces trois constatations anatomiques permettent d'envisager de légers mouvements de glissements, supérieur et inférieur, susceptibles, sous l'effet d'une chute ou d'un traumatisme, de se transformer en subluxations acromio-claviculaires, supérieure ou inférieure.

- La face supérieure de l'extrémité externe de la clavicule s'élargit notablement, de dedans en dehors, à partir de l'union du 1/3 moyen avec le 1/3 externe et présente très souvent au niveau des bords, antérieur et postérieur, de son 1/3 externe d'importantes irrégularités osseuses.

- L'extrémité externe claviculaire surplombe l'extrémité acromiale, car la facette articulaire claviculaire est taillée en biseau aux dépens de la face inférieure de l'os.

Ces deux détails anatomiques permettent de comprendre que la sensation palpatoire perçue par l'ostéopathe, en l'absence de subluxation acromio-claviculaire, sera toujours plus volontiers celle d'une extrémité externe claviculaire saillante :

Lorsque la subluxation acromio-claviculaire du stade 1 est supérieure, l'extrémité externe de la clavicule apparait encore plus saillante.

Lorsque la subluxation acromio-claviculaire du stade 1 est inférieure, l'extrémité externe de la clavicule apparait tout simplement un peu moins saillante.

Ceci rend le diagnostic différentiel palpatoire plus délicat et difficile entre une subluxation acromio-claviculaire inférieure et une position normale de l'articulation et peut expliquer, en partie, le fait que de nombreux auteurs aient omis de leur description, la subluxation acromio-claviculaire inférieure.

Les moyens d'union propres qui solidarisent l'humérus à l'omoplate s'avèrent beaucoup plus importants que les moyens d'union propres acromio-claviculaires.

Cette remarque permet de comprendre que dans les subluxations acromio-claviculaires, supérieure ou inférieure, ce sera plus volontiers l'extrémité acromiale qui se déplacera par rapport à l'extrémité claviculaire externe :

Exemples :

- **chute sur le bras en extension et en rétropulsion :**
  La force s'exerçant de bas en haut sur l'articulation acromio-claviculaire, la facette acromiale s'élève et la facette claviculaire externe apparait alors relativement plus basse.

- **traction du bras en élévation :**
  Il s'agit d'une traction brusque dans l'axe du bras, celui-ci étant en élévation et en antépulsion, comme la secousse brutale d'une perche qui démarre (remontée mécanique dans le cadre des sports d'hiver).
  La facette acromiale glisse en avant sous la facette claviculaire et une disjonction acromio-claviculaire s'ensuit. Lors du retour à la position normale de repos, la facette claviculaire externe apparait élevée par rapport à la facette acromiale.

Ces subluxations acromio-claviculaires du stade 1, supérieure ou inférieure, se produisant à la suite d'une chute ou d'un traumatisme, les muscles intéressant l'articulation acromio-claviculaire ont un rôle mineur, car il ne s'agit pas d'un mouvement volontaire mais d'un mouvement qui s'est réalisé en état de ''surprise musculaire''.

Compte-tenu du fait que lorsque l'extrémité externe de la clavicule s'abaisse, son extrémité interne sternale s'élève et inversement. Compte tenu de la plus grande fréquence, pour des raisons anatomiques, des subluxations sterno-claviculaires supérieures sur les subluxations sterno-claviculaires inférieures et par suite de l'importance du déplacement, il apparait peu logique d'omettre la possibilité d'une subluxation acromio-claviculaire inférieure.

Par contre, dans le cadre des subluxations sterno-claviculaires, antérieure et postérieure, le complexe articulaire de l'épaule et notamment l'omoplate, tentent de réaliser une compensation antéro-postérieure pour absorber le mouvement.

Selon leur degré de gravité, on peut classer les subluxations acromio-claviculaires en trois stades (R. Julliard et P. Friederich) :

Stade 1 :

Seuls, la capsule et le ligament acromio-claviculaire supérieur sont impliqués.

Les ligaments coraco-claviculaires et la chape (lame fibreuse sus-claviculaire tendue entre le trapèze et le deltoïde) sont intacts.

Stade 2 :

La capsule et les ligaments coraco-claviculaires peuvent être rompus :

- soit au plafond
- soit au plancher
- soit en plein corps.

Il est aisé de mettre leur instabilité en évidence par la manœuvre du '' tiroir claviculaire ''.

Stade 3 :

La distension ou la rupture de la chape vient s'ajouter à celle des ligaments coraco-claviculaires et de la capsule acromio-claviculaire.

L'instabilité est importante et on peut alors percevoir une mobilité acromio-claviculaire anormale du type '' touche de piano ''.

Les stades 2 et 3

représentent des phases lésionnelles ultimes et s'inscrivent plus volontiers dans le cadre d'une démarche orthopédique plutôt qu'ostéopathique.

LES STADES 2 ET 3
DES SUBLUXATIONS ACROMIO-CLAVICULAIRES

(R. Julliard et P. Friederich)

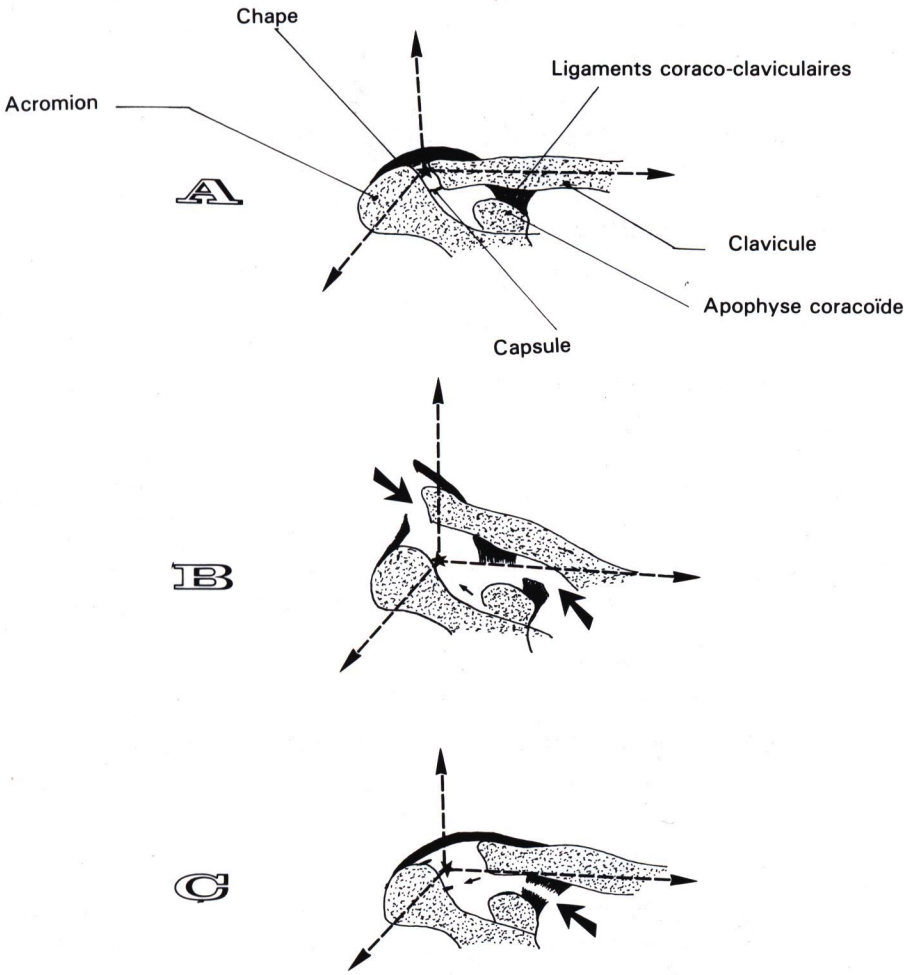

A **Articulation acromio-claviculaire normale** : La chape acromio-claviculaire stabilise passivement l'articulation dans les trois plans de l'espace.

B **Stade 3** : La rupture de la chape vient s'ajouter à celle de la capsule acromio-claviculaire et des ligaments coraco-claviculaires.

C **Stade 2** : La capsule et les ligaments coraco-claviculaires sont rompus.

LA RUPTURE DES LIGAMENTS CORACO-CLAVICULAIRES, DANS LE STADE 2 DES SUBLUXATIONS ACROMIO-CLAVICULAIRES

(R. Julliard et P. Friederich)

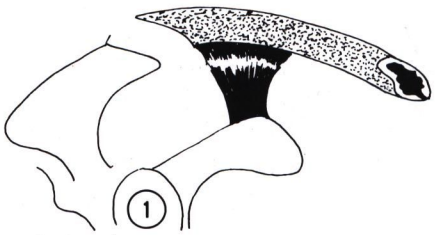

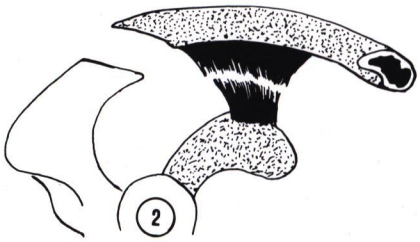

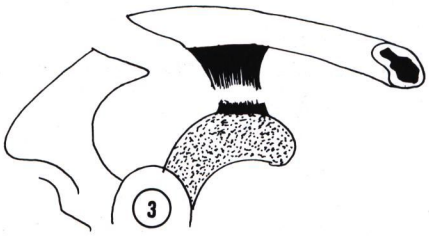

1 Rupture au plafond
2 Rupture en plein corps
3 Rupture au plancher

La rupture de la capsule acromio-claviculaire est associée, mais la chape reste intacte.

1) La subluxation acromio-claviculaire supérieure du stade 1 :

a) Conditions de survenue

Elle peut se produire sous l'effet d'un traumatisme ou d'une chute sur le moignon de l'épaule. Elle peut être également consécutive à une violente traction du bras en élévation comme, par exemple, la secousse brutale d'une perche aux remontées mécaniques dans le cadre des sports d'hiver. Elle peut être aussi secondaire à une violente et brusque traction du bras vers le sol pour soulever une charge lourde.

La facette acromiale se déplace sous la facette claviculaire externe qui apparait alors élevée, créant ainsi une distension capsulaire, un diastasis et une atteinte de l'aponévrose clavi-pectorale.

b) Examen clinique

L'ostéopathe pourra constater, par rapport au côté opposé :

- Une infiltration ou un léger œdème local ;
- L'apparition de douleurs lorsque le patient s'appuie sur le bras en extension ou se couche sur le côté en lésion ;
- Le bord postérieur, convexe, de l'extrémité externe de la clavicule apparait plus élevé ;
- Les faisceaux claviculaires du sterno-cleido-mastoïdiens sont tendus.
- Une mobilité acromio-claviculaire anormale à la pression peut être constatée.
- L'abduction active du bras entraine généralement des douleurs au niveau de l'articulation, irradiant vers le deltoïde, car la contraction du rideau musculaire delto-pectoral abaisse l'extrémité externe de la clavicule et la rapproche de l'acromion, allant dans le sens contraire de la lésion.
- Par contre, l'abduction passive semble beaucoup mieux tolérée.

c) Test de mobilité

Le test de mobilité des mouvements de glissements verticaux de l'articulation acromio-claviculaire précisera le diagnostic.

LE BAUDRIER MUSCULO-APONEVROTIQUE DELTO-PECTORAL DE L'ARTICULATION ACROMIO-CLAVICULAIRE

(R. Julliard et P. Friederich)

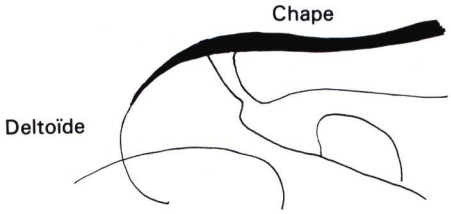

VUE DE FACE

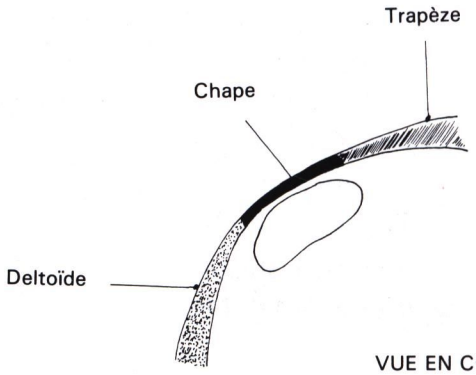

VUE EN COUPE

— Le baudrier musculo-aponévrotique comprend le rideau musculaire delto-pectoral tendu de l'humérus à la clavicule et à la chape.

— La chape est une lame fibreuse sus-claviculaire, tendue entre le trapèze et le deltoïde. Elle recouvre l'articulation acromio-claviculaire.

— **Dans le stade 1 des subluxations acromio-claviculaires :** l'abduction active du bras est généralement douloureuse, car la contraction du rideau musculaire delto-pectoral abaisse l'extrémité externe de la clavicule et la rapproche de l'acromion, allant ainsi dans le sens contraire de la lésion.

L'extrémité acromiale de la clavicule s'ascensionne mais ne s'abaisse pas, en vertu du principe qui veut qu'une articulation se déplace toujours plus volontiers dans son sens lésionnel que dans le sens inverse.

d) Examen radiologique

Des clichés ont permis de montrer que lors de l'abduction, le bras étant en élévation complète, la facette claviculaire externe s'élève par rapport à la facette acromiale.

La radiographie est à même de confirmer le diagnostic clinique.

Madame F...

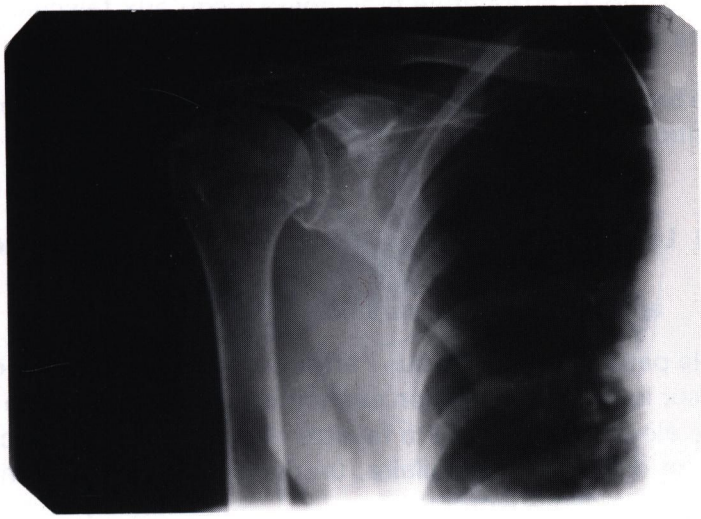

" Subluxation acromio-claviculaire supérieure droite, avec diastasis ".

L'arthrographie peut montrer la " fuite extra-articulaire " du produit de contraste.

e) Normalisation

Deux techniques sont proposées : l'une en position assise et l'autre en décubitus.

Malgré la réduction, cette subluxation entraine très souvent une instabilité résiduelle acromio-claviculaire imputable :

- Au diastasis
- A la distension du ligament acromio-claviculaire et de la capsule.
- Au caractère arthrodial de l'articulation.

C'est la raison pour laquelle, toute technique de normalisation devra être complétée par une immobilisation de l'articulation acromio-claviculaire à l'aide d'un élastoplaste hypo-allergique, en prenant la précaution préalable d'imbiber la peau de teinture de benjoin afin de limiter les réactions cutanées éventuelles.

La contention souple sera disposée en travers de la nuque, d'une épaule à l'autre et se prolongera jusqu'aux faisceaux deltoïdiens du côté droit.

Le bras droit devra être soutenu pendant la réalisation de cette contention.

2) La subluxation acromio-claviculaire inférieure du stade 1 :

a) Conditions de survenue

Elle peut se produire sous l'effet d'un traumatisme ou d'une chute sur le bras en extension et en rétropulsion : la facette acromiale s'élève par rapport à la facette claviculaire externe, créant ainsi une distension capsulaire, un diastasis et une atteinte de l'aponévrose clavi-pectorale.

b) Examen clinique

L'ostéopathe pourra constater, par rapport au côté opposé, :

- Une infiltration ou un léger œdème local ;
- L'apparition de douleurs, localisées à l'articulation acromio-claviculaire, lorsque le patient porte une charge lourde ou se couche sur le côté en lésion.
- L'adduction active du bras lésé, accompagnée d'un certain degré de flexion, peut réveiller la douleur au niveau de l'articulation acromio-claviculaire ;

CONTENTION DE l'ARTICULATION ACROMIO-CLAVICULAIRE DROITE

(B. Grumler)

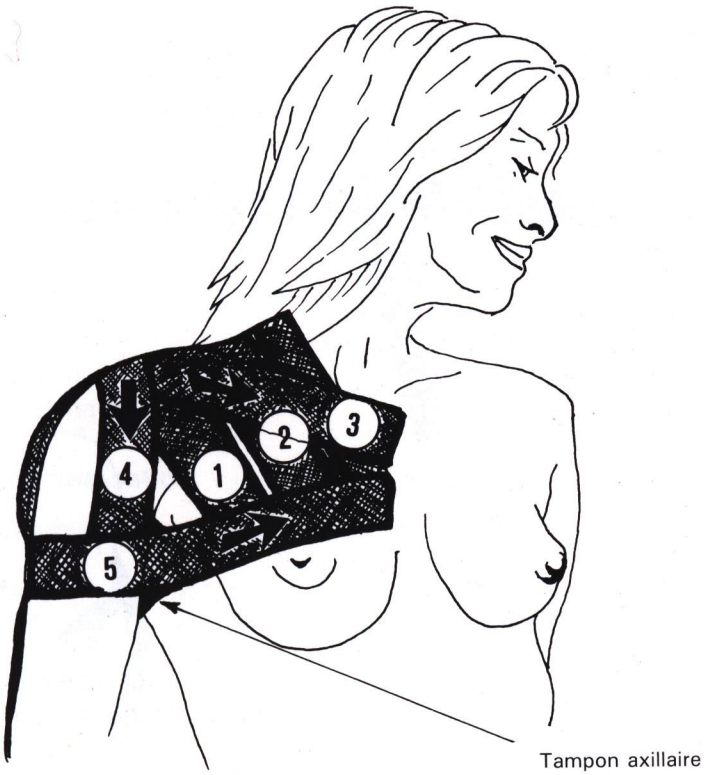

1 Attelle d'abaissement

2 Attelle d'abaissement

3 L'attelle prend appui sur le sternum et la face postérieure du bras.

4 L'attelle prend appui sur la face antérieure du bras et le rachis cervical.
Les quatre attelles sont en tension maxima sur l'articulation acromio-claviculaire.
Un tampon est fixé sous le creux axillaire pour réaliser un effet de décoaptation.
La contention sera renouvelée tous les 8 jours pendant 3 semaines.

5 L'attelle sert de contre-appui.

CONTENTION ADHESIVE NON ELASTIQUE DE LA SUBLUXATION ACROMIO-CLAVICULAIRE A DROITE

(H. Neiger - F. Plas)

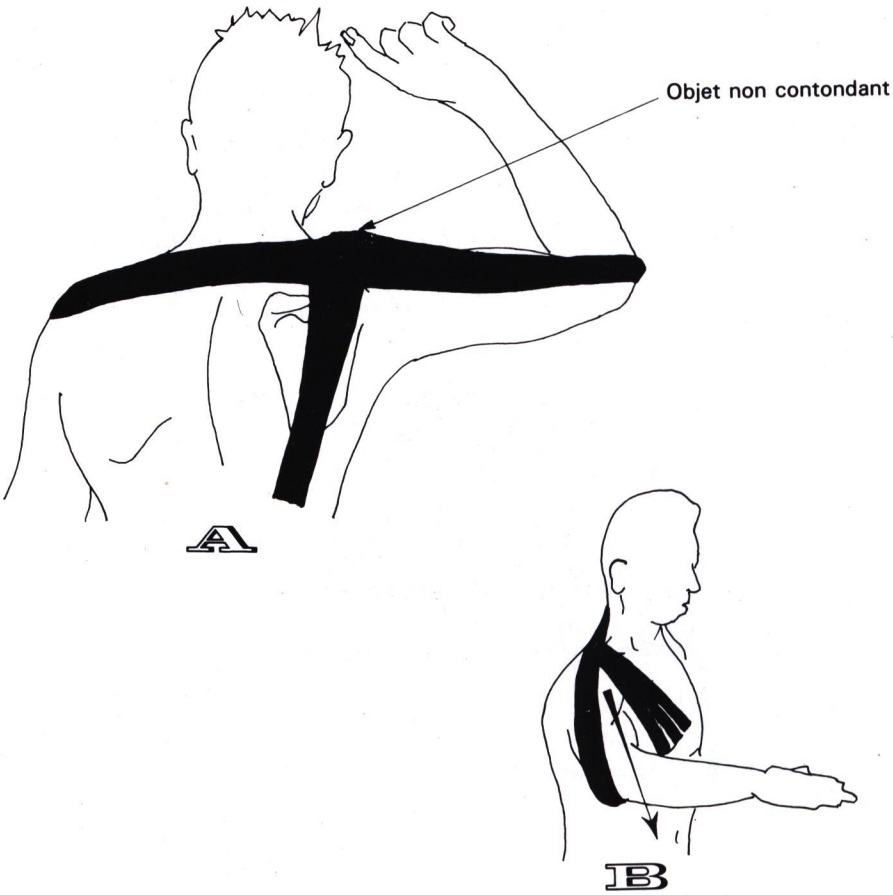

A Le bras est en abduction à 90 ° et le coude est fléchi à angle droit. On place sur l'articulation acromio-claviculaire un objet non contondant de 2 à 3 cm d'épaisseur. Une première attelle longitudinale part de l'épaule contro-latérale, passe sur la base du cou, chevauche l'objet et vient se fixer sous le coude au niveau de l'extrémité supérieure de l'avant-bras. Une deuxième attelle transversale chevauche l'objet, croise l'attelle longitudinale et vient se fixer en avant et en arrière sur le thorax.

B Lorsque le sujet ramène son membre supérieur contre le thorax, une force verticale, dirigée de haut en bas, s'exerce sur l'articulation acromio-claviculaire.

- Une mobilité acromio-claviculaire anormale peut être perçue.
- La partie externe de l'acromion apparait très saillante et donne la sensation d'une '' marche d'escalier '' par rapport à l'extrémité externe claviculaire qui, elle, est descendue.
- Les fibres supérieures du trapèze sont tendues.

c) Test de mobilité

Le test de mobilité des mouvements de glissements verticaux de l'articulation acromio-claviculaire précisera le diagnostic. L'extrémité acromiale de la clavicule s'abaisse mais ne s'élève pas, en vertu du principe qui veut qu'une articulation se déplace toujours plus volontiers dans son sens lésionnel que dans le sens inverse.

d) Examen radiologique

La radiographie est à même de confirmer le diagnostic clinique. L'arthrographie peut montrer la '' fuite extra-articulaire '' du produit de contraste.

e) Normalisation

Une technique en position assise est proposée.

Cependant, malgré la réduction, cette subluxation entraine très souvent une instabilité résiduelle acromio-claviculaire imputable :

- Au diastasis
- A la distension du ligament acomio-claviculaire
- Et au caractère arthrodial de l'articulation.

C'est la raison pour laquelle, toute technique de normalisation devra être complétée par une immobilisation de l'articulation acromio-claviculaire à l'aide d'un élastoplaste hypo-allergique, en prenant la précaution préalable d'imbiber la peau de teinture de benjoin afin de limiter les réactions cutanées éventuelles.

Après réduction, l'articulation reste souvent hypermobile et nécessitera l'installation d'une contention souple, bien souvent difficile à rendre efficace.

3) La lésion acromio-claviculaire en rotation antérieure.

a) Conditions de survenue

Lors d'un mouvement d'antépulsion du bras, l'omoplate effectue un mouvement de '' sonnette ''. Son angle inférieur se déplace en dehors et en avant. L'acromion et l'articulation acromio-claviculaire deviennent verticaux.

La clavicule réalise alors un mouvement de rotation postérieure passive limité par la tension du ligament trapézoïde.

Si l'articulation acromio-claviculaire présente une restriction de mobilité ou si l'aponévrose cervicale moyenne est anormalement tendue par suite d'une lésion ostéopathique temporale en rotation interne se répercutant par l'apophyse styloïde sur l'os hyoïde, la rotation postérieure de l'extrémité externe claviculaire sera limitée dans son excursion ou ne s'effectuera pas et, lors du retour à la position neutre, celle-ci apparaitra nettement en rotation antérieure, avec un bord postérieur convexe saillant.

b) Examen clinique

L'ostéopathe pourra constater, par rapport au côté opposé :

- Une obliquité différente de la face supérieure des deux clavicules. La face supérieure de celle qui se trouve en rotation antérieure apparait plus oblique et effacée que son homologue opposée et le bord postérieur convexe de son extrémité externe devient, de ce fait, plus saillant.
- L'interligne articulaire acromio-claviculaire est plus large du côté en lésion.
- Au niveau des 2/3 internes du bord postérieur de la clavicule, l'aponévrose cervicale moyenne est tendue.
- L'espace qui sépare la clavicule en rotation antérieure de la première côte semble réduit, en l'absence de lésion de la première côte. Si la première côte est en lésion d'expiration du type '' bras de pompe '', cette constatation ne sera pas évidente car, lors de l'expiration, pendant que la charnière postérieure, costo-vertébrale et costo-transversaire, s'élève sur l'axe transversal, l'arc antérieur de la première côte s'abaisse. Il faut se rappeler que la lésion en inspiration du type '' bras de pompe '' de la première côte est impossible, car la tension des muscles scalènes, antérieur et surtout moyen, empêche la charnière postérieure,

costo-vertébrale et costo-tansversaire, de dépasser les limites physiologiques (cf. Lésions ostéopathiques vertébrales - Tome 2)

- L'apparition de douleurs diffuses dans l'épaule ou lorsque le sujet est couché sur le côté en lésion.
- L'antépulsion ou flexion peut entrainer quelques références douloureuses.

c) Test de mobilité

Le test de mobilité passif, en rotation postérieure, de l'articulation acromio-claviculaire précisera le diagnostic, en vertu du principe qui veut qu'une articulation se déplace toujours plus volontiers dans son sens lésionnel que dans le sens inverse.

d) Examen radiologique

A la différence des subluxations acromio-claviculaires, supérieure ou inférieure, d'étiologie traumatique, où le déplacement est relativement important, la lésion en rotation antérieure acromio-claviculaire ne sera pas, la plupart du temps, objectivable sur les clichés radiologiques, ce qui n'exclut pas, pour autant, la restriction de mobilité et son cortège douloureux.

e) Normalisation

Une technique en position assise est proposée. Pour la précision des points de contact, il faut se souvenir que les 2/3 internes de la clavicule sont convexes en avant et que le 1/3 externe est convexe en arrière.

Cette précision anatomique est importante, car une traction d'avant en arrière des 2/3 internes réalise le même mouvement qu'une poussée d'arrière en avant sur le 1/3 externe.

4) La lésions acromio-claviculaire en rotation postérieure.

a) Conditions de survenue

Lors d'un mouvement de rétropulsion du bras, l'omoplate effectue un mouvement de « sonnette ». Son angle inférieur se déplace en dedans et en arrière. L'acromion et l'articulation acromio-claviculaire deviennent horizontaux.

La clavicule réalise alors un mouvement de rotation antérieure passive limité par la tension du ligament conoïde.

Si l'articulation acromio-claviculaire présente une restriction de mobilité ou si l'aponévrose cervicale superficielle est anormalement tendue par suite d'une lésion ostéopathique occipito-mastoïde, la rotation antérieure de l'extrémité externe claviculaire sera limitée dans son excursion ou ne s'effectuera pas et, lors du retour à la position neutre, celle-ci apparaîtra nettement en rotation postérieure. Les 2/3 internes de la clavicule, convexes antérieurement, apparaîtront plus saillants.

b) Examen clinique

L'ostéopathe pourra constater, par rapport au côté opposé :

- Une obliquité différente de la face supérieure des deux clavicules. La face supérieure de celle qui se trouve en rotation postérieure regarde en arrière et apparaît plus proéminente que son homologue opposée. Le bord antérieur concave, de son extrémité externe devient, de ce fait, plus facilement palpable.
- La rotation postérieure de la clavicule rend beaucoup plus saillants ses 2/3 internes, convexes antérieurement.
- Au niveau des 2/3 internes du bord antérieur de la clavicule, l'aponévrose cervicale superficielle apparaît tendue.
- L'interligne articulaire acromio-claviculaire semble plus effacé du côté en lésion.
- L'espace qui sépare la clavicule en rotation postérieure de la 1ere côte est augmenté.

Si la 1ere côte est en lésion d'expiration du type '' bras de pompe '', l'augmentation de l'espace séparant la clavicule en rotation postérieure de la 1ere côte sera notablement augmenté car, lors de l'expiration, pendant que la charnière postérieure, costo-vertébrale et costo-transversaire, s'élève sur l'axe transversal, l'arc antérieur de la 1ere côte s'abaisse.

Il faut se souvenir que la lésion en inspiration du type '' bras de pompe '' de la 1ere côte est impossible, car la tension des muscles scalènes, antérieur et surtout moyen, empêche la charnière postérieure, costo-vertébrale et costo-transversaire, de dépasser les limites physiologiques. (cf. Lésions ostéopathiques vertébrales - Tome 2).

- L'apparition de douleurs diffuses dans l'épaule en se couchant sur le côté en lésion.

- La rétropulsion ou extension peut entrainer quelques références douloureuses.

c) Test de mobilité

Le test de mobilité passif, en rotation antérieure, de l'articulation acromio-claviculaire précisera le diagnostic, en vertu du principe qui veut qu'une articulation se déplace toujours plus volontiers dans son sens lésionnel que dans le sens inverse.

d) Examen radiologique

A la différence des subluxations acromio-claviculaires, supérieure ou inférieure, d'étiologie traumatique, où le déplacement s'avère relativement important, la lésion en rotation postérieure acromio-claviculaire ne sera pas, la plupart du temps, objectivable sur les clichés radiologiques, ce qui n'exclut pas, pour autant, la restriction de mobilité et son cortège douloureux.

e) Normalisation

Une technique en position assise est proposée.

Pour la précision des points de contact, il faut se souvenir que les 2/3 internes de la clavicule sont convexes en avant et que le 1/3 externe est convexe en arrière. Cette précision anatomique est importante car une traction d'avant en arrière des 2/3 internes réalise le même mouvement qu'une poussée d'arrière en avant sur le 1/3 externe.

C — L'ARTICULATION STERNO-COSTO-CLAVICULAIRE

Dans le concept ostéopathique, nous ne retiendrons que trois catégories de subluxation :

- la subluxation sterno-claviculaire antérieure
- la subluxation sterno-claviculaire postérieure
- la subluxation sterno-claviculaire supérieure

La subluxation sterno-claviculaire inférieure ne fera pas l'objet d'une description, car elle est difficilement envisageable sans fracture, par suite de l'excellente coaptation de la partie inférieure de la surface articulaire manubriale et de la contexture anatomique attenante.

1) La subluxation sterno-claviculaire antérieure

a) Conditions de survenue

Il s'agit habituellement d'un traumatisme ou d'une chute dont la force postériorise l'extrémité externe acromiale de la clavicule et antériorise, par voie de conséquence mécanique, son extrémité interne, sternale comme par exemple le recul brutal d'une crosse de fusil à la chasse.

b) Examen clinique

L'ostéopathe pourra constater, par rapport au côté opposé :

- Visuellement et à la palpation, une extrémité interne claviculaire saillante, avec un chevauchement du manubrium sternal.
- L'apparition de douleurs locales lors de la projection en avant du moignon de l'épaule, en croisant la main, du côté lésé, sur l'épaule opposée ou lors de l'élévation du bras accompagnée d'une adduction horizontale.
- Dans certaines lésions chroniques, la symptômatologie douloureuse peut faire défaut.
- Les faisceaux claviculaires du sterno-cleido-mastoïdien sont tendus.
- Une sensibilité à la palpation du ligament sterno-claviculaire antérieur qui peut, à la limite, se rompre si l'ectopie est importante.

c) Test de mobilité

Le test de la mobilité antéro-postérieure précisera le diagnostic, en vertu du principe qui veut qu'une articulation se déplace toujours plus volontiers dans son sens lésionnel que dans le sens inverse.

L'extrémité interne de la clavicule ne se postériorise pas, par rapport à son homologue opposée, ce qui signe une subluxation sterno-claviculaire antérieure.

d) Examen radiologique

La radiographie est à même de confirmer le diagnostic clinique.

e) Normalisation

Une technique en décubitus est proposée.

Après réduction, si l'articulation reste hypermobile, une contention souple pourra s'avérer utile, bien qu'elle soit techniquement difficile à rendre efficace.

2) La subluxation sterno-claviculaire postérieure

a) Conditions de survenue

Cette subluxation sterno-claviculaire postérieure est plus rare que l'antérieure.

Son étiologie est exclusivement traumatique. Il s'agit d'un choc, d'avant en arrière, s'exerçant directement sur l'extrémité interne de la clavicule. On rencontre cette lésion dans la pratique du rugby, à l'occasion de placages violents.

b) Examen clinique

L'ostéopathe pourra constater, par rapport au côté opposé :

- Visuellement et à la palpation, une dépression sterno-claviculaire.
- L'extrémité interne de la clavicule est effacée et le manubrium, du même côté, apparait saillant.
- Une sensibilité à la palpation du ligament sterno-claviculaire antérieur qui peut, à la limite, se rompre si l'ectopie est importante.

• L'apparition de douleurs locales, exacerbées lors de la projection en arrière du moignon de l'épaule, lorsque le patient met sa main dans le dos ou réalise une abduction horizontale.

• Les fibres supérieures du trapèze sont tendues.

c) Test de mobilité

Le test de la mobilité postéro-antérieure précisera le diagnostic, en vertu du principe qui veut qu'une articulation se déplace toujours plus volontiers dans son sens lésionnel que dans le sens inverse.

L'extrémité interne de la clavicule ne s'antériorise pas, par rapport à son homologue opposée, ce qui signe une subluxation sterno-claviculaire postérieure.

d) Examen radiologique

La radiographie est à même de confirmer le diagnostic clinique.

e) Normalisation

Une technique en décubitus est proposée.

Après réduction, si l'articulation reste hypermobile, une contention souple maintenant en arrière l'extrémité externe de la clavicule pourra s'avérer utile.

3) La subluxation sterno-claviculaire supérieure

a) Conditions de survenue

Il s'agit, en règle générale, d'un traumatisme ou d'une chute sur l'épaule dont la force s'applique, de haut en bas, au niveau de l'articulation acromio-claviculaire : pendant que l'extrémité externe descend, son extrémité interne s'élève.

b) Examen clinique

L'ostéopathe pourra constater, par rapport au côté opposé :

• Visuellement et à la palpation, une élévation de l'extrémité interne de la clavicule, par rapport au manubrium sternal.

• L'extrémité interne de la clavicule apparait plus saillante.

• Les ligaments inter-claviculaire et costo-claviculaire sont tendus et sensibles. Ils peuvent parfois se rompre lorsque l'ectopie est très importante.

• Le muscle sous-clavier est tendu.

• Les fibres supérieures du trapèze sont tendues.

• Des douleurs locales peuvent être ressenties lorsque le sujet hausse les épaules, incitant l'extrémité externe claviculaire à s'élever et l'extrémité interne à s'abaisser ; mouvement inverse à celui de la lésion.

c) Test de mobilité

Le test de la mobilité verticale précisera le diagnostic, en vertu du principe qui veut qu'une articulation se déplace toujours plus volontiers dans son sens lésionnel que dans le sens inverse.

L'extrémité interne de la clavicule ne s'abaisse pas, par rapport à son homologue opposée, ce qui signe une subluxation sterno-claviculaire supérieure.

d) Examen radiologique

La radiographie est à même de confirmer le diagnostic clinique.

Monsieur C...

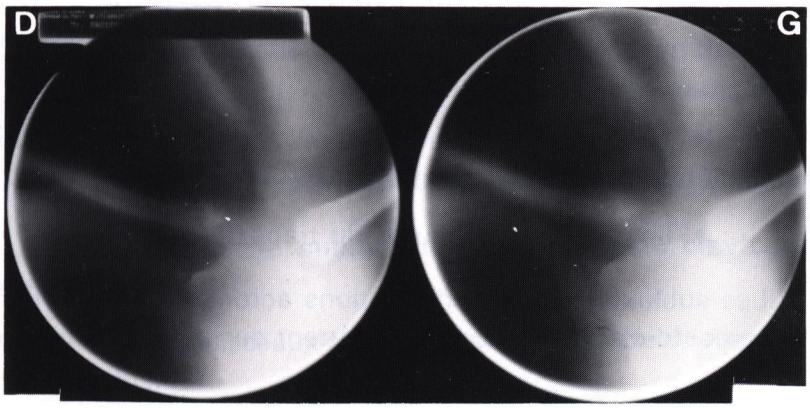

Tomographies montrant une importante subluxation sterno-claviculaire supérieure à droite, d'étiologie traumatique, avec arrachement osseux du rebord manubrial.

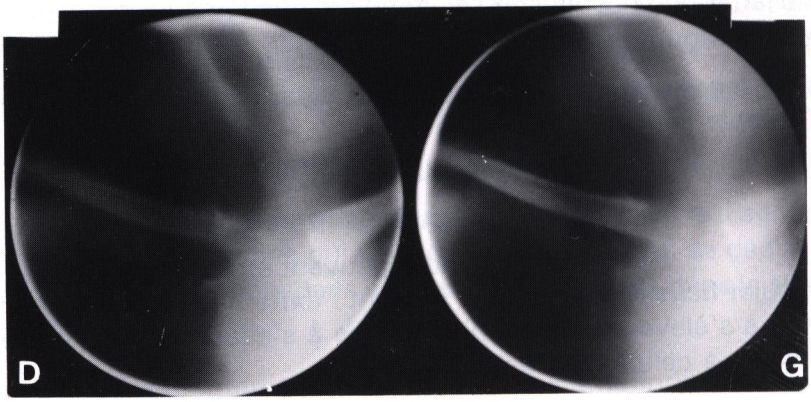

Tomographies montrant une importante subluxation sterno-claviculaire supérieure à droite, d'étiologie traumatique, avec arrachement osseux du rebord manubrial.

e) Normalisation

Une technique en position assise est proposée.

Après réduction, si l'articulation reste hypermobile, une contention, allant d'une épaule à l'autre et passant en travers de la nuque, pourra être envisagée afin de maintenir en position haute l'extrémité externe claviculaire.

D — INTERDEPENDANCES CRANIO-CLAVICULAIRES

Deux muscles s'insèrent à la fois sur la clavicule et sur le crâne :

- Les chefs claviculaires du sterno-cleido-mastoïdien : cleido-mastoïdien et cleido-occipital.
- Les fibres supérieures du trapèze.

Les subluxations des articulations acromio-claviculaires et sterno-costo-claviculaires se répercutent sur ces deux muscles car :

- Les fibres supérieures du trapèze s'insèrent sur le bord postérieur et la face supérieure du 1/3 externe de la clavicule ;

• Les faisceaux claviculaires du sterno-cleido-mastoïdien s'attachent sur la face supérieure du 1/3 interne de la clavicule ;

• Et les deux extrémités claviculaires, externe et interne, effectuent toujours un mouvement inverse.

1) L'articulation acromio-claviculaire :

a) Dans la subluxation supérieure de l'articulation acromio-claviculaire :

• Les faisceaux claviculaires du sterno-cleido-mastoïdien sont tendus.

• Et les fibres supérieures du trapèze sont plus ou moins relâchées.

b) Dans la subluxation inférieure de l'articulation acromio-claviculaire :

• Les faisceaux claviculaires du sterno-cleido-mastoïdien sont plus ou moins relâchés.

• Et les fibres supérieures du trapèze sont tendues.

2) L'articulation sterno-costo-claviculaire :

a) Dans la subluxation sterno-costo-claviculaire supérieure :

• Les faisceaux claviculaires du sterno-cleido-mastoïdien sont relâchés ;

• Et les fibres supérieures du trapèze sont tendues.

b) Dans la subluxation sterno-costo-claviculaire antérieure :

• Les faisceaux claviculaires du sterno-cleido-mastoïdien sont tendus.

• Et les fibres supérieures du trapèze sont plus ou moins relâchées.

c) Dans la subluxation sterno-costo-claviculaire postérieure :

- Les fibres supérieures du trapèze sont tendues.
- Et les faisceaux claviculaires du sterno-cleido-mastoïdien sont plus ou moins relâchés.

Les faisceaux claviculaires du sterno-cleido-mastoïdien s'insérant sur l'apophyse mastoïde du temporal et sur l'occipital, d'une part, et les fibres supérieures du trapèze s'attachant sur l'occipital, d'autre part, la suture occipito-mastoïde s'avère dans tous les cas impliquée et il sera alors aisé d'en déduire les répercussions pathologiques sur le mécanisme respiratoire crânien et plus particulièrement sphéno-basilaire, puisque tous les mouvements physiologiques sont régis par la symphyse sphéno-basilaire :

- Restriction de mobilité de la suture occipito-mastoïde, à même de se répercuter sur le trou déchiré postérieur et sur les IXe, Xe et XIe nerfs crâniens ;
- Restriction de mobilité de la tente du cervelet ;
- Perturbations du retour veineux par l'intermédiaire de la veine jugulaire ;
- Modifications tensionnelles de l'aponévrose cervicale superficielle et moyenne.

Lorsqu'il s'agira d'un excès tensionnel des faisceaux claviculaires du sterno-cleido-mastoïdien, l'axe de mouvement du temporal suivant l'axe du rocher et étant oblique en avant et en dedans, d'une part, et, par ailleurs, les faisceaux claviculaires du sterno-cleido-mastoïdien étant obliquement dirigés en haut et en arrière, cette tension pathologique sera susceptible d'engendrer, à elle seule, une lésion du temporal en rotation interne qui pourra alors s'inscrire dans le cadre d'un mécanisme respiratoire dit ''inversé''.

Lorsqu'il s'agira d'une tension anormale, des fibres supérieures du trapèze, celle-ci pourra entraîner l'occipital en flexion, et par voie de conséquence le temporal homologue en rotation externe.

REPERCUSSIONS CRANIENNES DES LESIONS ACROMIO-CLAVICULAIRES ET STERNO-CLAVICULAIRES, PAR L'INTERMEDIAIRE DES FIBRES SUPERIEURES DU TRAPEZE

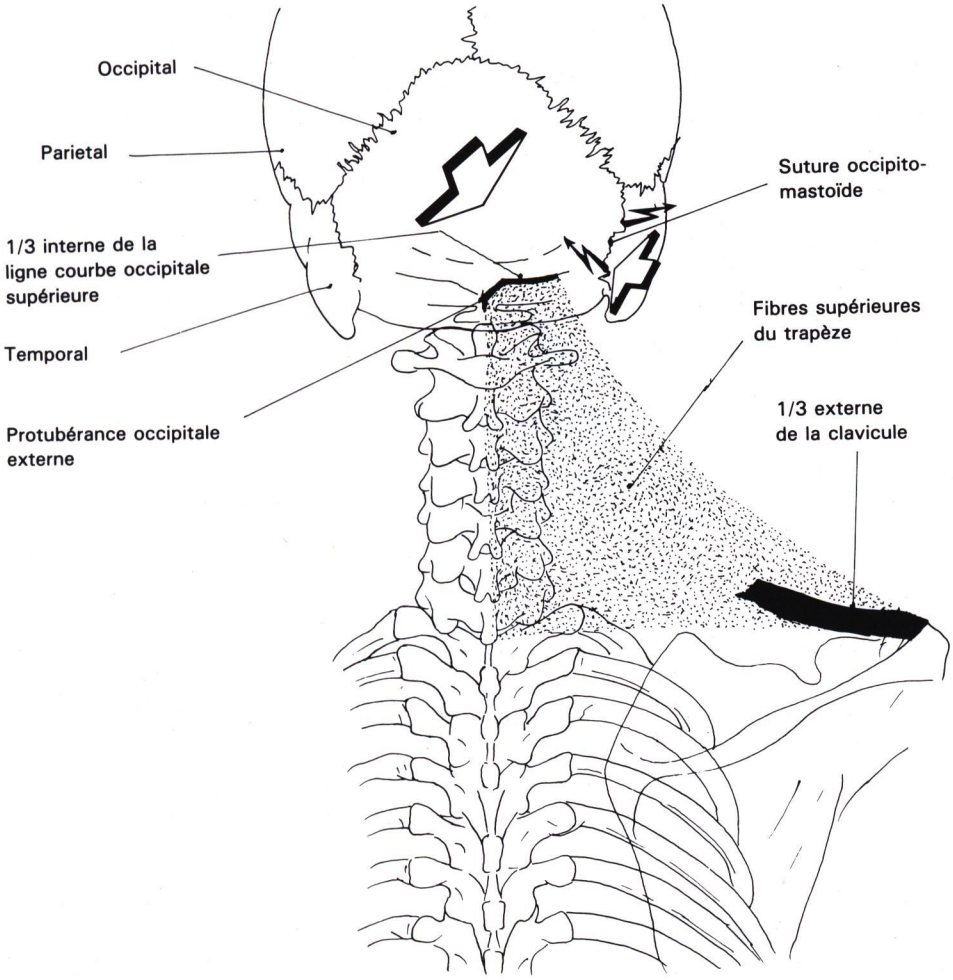

Les fibres supérieures du trapèze sont tendues :

— dans la subluxation acromio-claviculaire inférieure
— dans la subluxation sterno-claviculaire supérieure
— et dans la subluxation sterno-claviculaire postérieure

Cet excès tensionnel est susceptible :

— d'entrainer l'occipital en flexion et, par voie de conséquence, le temporal homologue en rotation externe
— d'engendrer une restriction de mobilité de la suture occipito-mastoïde
— et de perturber, par l'intermédiaire de la veine jugulaire, le retour veineux crânien.

REPERCUSSIONS CRANIENNES DES LESIONS ACROMIO-CLAVICULAIRES ET STERNO-CLAVICULAIRES PAR L'INTERMEDIAIRE DES CHEFS CLEIDO-MASTOIDIEN ET CLEIDO-OCCIPITAL DU STERNO-CLEIDO-MASTOIDIEN

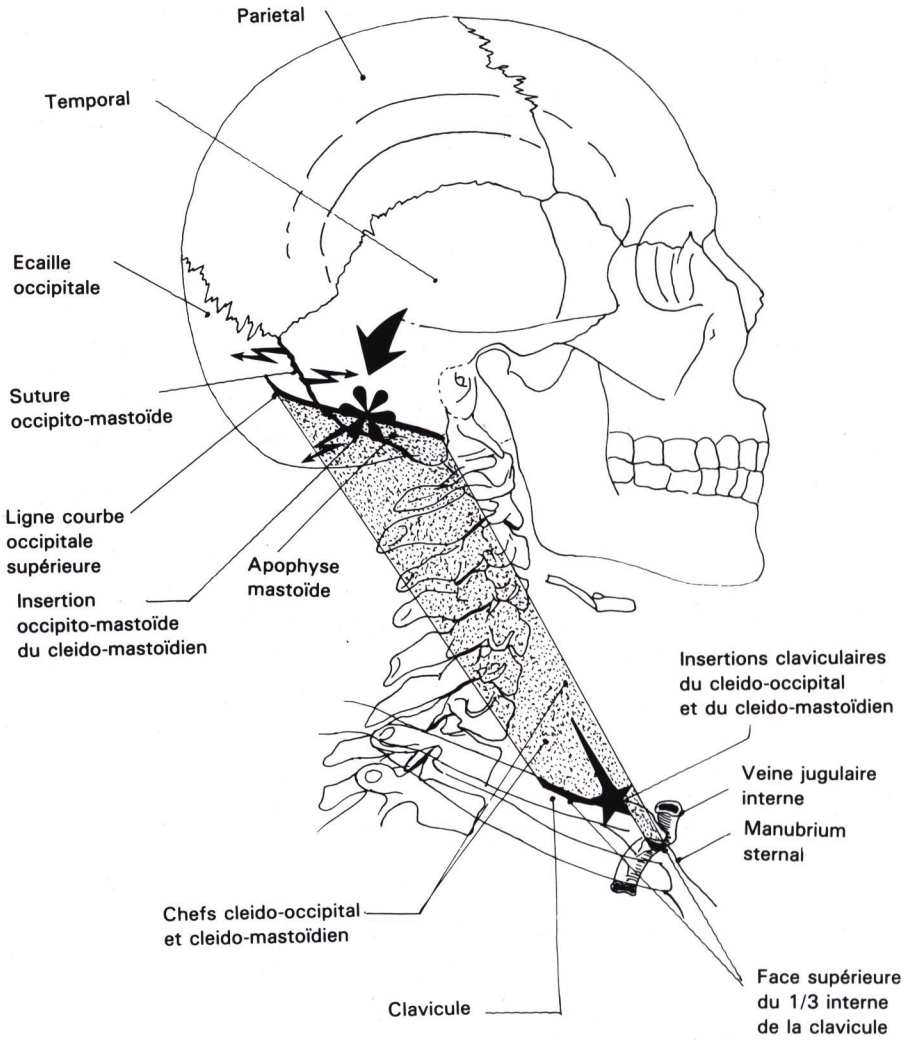

Les deux chefs cleido-occipital et cleido-mastoïdien du sterno-cleido-mastoïdien sont tendus :

- dans la subluxation acromio-claviculaire supérieure
- et dans la subluxation sterno-claviculaire antérieure.

Cet excès tensionnel est susceptible d'entraîner le temporal homologue en rotation interne, d'engendrer une restriction de mobilité de la suture occipito-mastoïde et de perturber, par l'intermédiaire de la veine jugulaire, le retour veineux crânien.

Dans le cadre des subluxations ostéopathiques acromio-claviculaires et sterno-costo-claviculaires, l'ostéopathe devra investiguer spécifiquement la mobilité de l'occipital, du temporal et celle de la symphyse sphéno-basilaire.

Les techniques de normalisation s'adresseront aux articulations acromio-claviculaires et sterno-costo-claviculaires, à la suture occipito-mastoïde, aux muscles sterno-cleido-mastoïdien et trapèze, en utilisant de préférence des techniques isométriques.

Deux aponévroses s'insèrent à la fois sur la clavicule et sur le crâne :

- L'aponévrose cervicale superficielle.
- L'aponévrose cervicale moyenne.

Les lésions en rotation passive, antérieure ou postérieure, de la clavicule sont bien souvent secondaires, à une tension anormale de ces deux aponévroses.

1) La rotation postérieure de la clavicule s'explique par les insertions de l'aponévrose cervicale superficielle :

— **Extrémité supérieure :**

- Sur la protubérance occipitale externe
- Sur le bord inférieur de la mandibule et de la symphyse mentonnière
- Sur la face externe de l'apophyse mastoïde
- Et sur la ligne courbe occipitale supérieure.

— **Extrémité inférieure :**

- Sur les 2/3 internes du bord antérieur de la clavicule
- Sur l'acromion
- Sur le bord postérieur de l'épine de l'omoplate
- Sur la fourchette sternale (espace sus-sternal).

Une lésion sphéno-basilaire en flexion, un blocage de la suture occipito-mastoïde ou encore une lésion temporale en rotation externe seront susceptibles d'entraîner une tension anormale de l'aponévrose cervicale superficielle et, par voie de conséquence, une lésion en rotation postérieure passive de la clavicule.

2) La rotation antérieure de la clavicule se justifie par les attaches de l'aponévrose cervicale moyenne :

— **Extrémité supérieure :**

• Sur l'os hyoïde qui est solidarisé au temporal dans les premiers mois de la vie intra-utérine par un cordon cartilagineux non interrompu et plus tard, par l'apophyse styloïde, après la fusion du stylo-hyal et du cérato-hyal.

— **Extrémité inférieure :**

- Sur la fourchette sternale
- Sur les 2/3 internes du bord postérieur de la clavicule
- Sur la 1ere côte
- Et sur l'échancrure coracoïdienne.

Une lésion sphéno-basilaire en extension, un blocage de la suture occipito-mastoïde ou encore une lésion temporale en rotation interne seront susceptibles, par l'intermédiaire de l'apophyse styloïde et de l'os hyoïde, d'entraîner une tension anormale de l'aponévrose cervicale moyenne et, par voie de conséquence, une lésion en rotation antérieure passive de la clavicule.

Les techniques de normalisation s'adresseront à la clavicule, à la suture occipito-mastoïde, au temporal, à la symphyse sphéno-basilaire et à l'aponévrose cervicale superficielle et moyenne.

II. — LA PATHOLOGIE DES ELEMENTS CONTRACTILES DE L'EPAULE

Rappelons que le complexe articulaire de l'épaule comprend cinq articulations.

APPAREIL HYOIDIEN

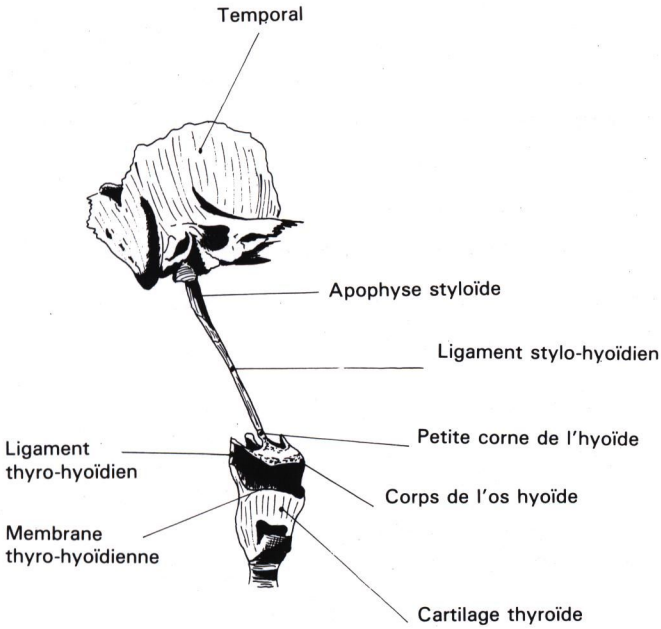

- Une articulation anatomique scapulo-humérale ;
- Une articulation physiologique sous-deltoïdienne, interdépendante de la précédente ;
- Deux articulations anatomiques acromio-claviculaire et sterno-costo-claviculaire ;
- Une articulation physiologique, scapulo-thoracique, interdépendante des deux précédentes.

La stabilité de l'épaule est plus assurée par la musculature que par les surfaces articulaires en présence, les ligaments et la capsule qui est, par ailleurs, relativement lâche à l'état normal. Seule, la musculature empêche la tête humérale de se décentrer.

Les mucles principaux intéressant ce complexe articulaire sont les suivants :

- Biceps brachial : nerf musculo-cutané C 5 - C 6
- Sus-épineux : nerf du sus-scapulaire C 5 - C 6
- Sous-scapulaire : C 5 - C 6
- Deltoïde : nerf circonflexe C 5 - C 6
- Grand rond : nerf du grand rond C 5 - C 6
- Sous-épineux : nerf du sus-scapulaire C 5 - C 6
- Petit rond : nerf circonflexe C 5
- Rhomboïde : nerf du rhomboïde C 4 ou C 5
- Coraco-brachial : nerf musculo-cutané C 7
- Grand dentelé : nerf du grand dentelé C 5 - C 6 - C 7
- Grand dorsal : nerf du grand dorsal C 6 - C 7 - C 8
- Grand pectoral : nerf du grand pectoral C 5 - C 6 - C 7 - C 8 - D 1
- Trapèze : C 3 - C 4 + branche externe du nerf spinal (XI)
- Sterno-cleido-mastoïdien : branche externe du nerf spinal C 2 - C 3

L'ostéopathe doit être capable d'effectuer une évaluation spécifique de la fonction musculaire de chacun de ces éléments contractiles.

C'est le traditionnel '' testing '' élaboré par L. DANIELS,

M. WILLIAM, C. WORTHINGHAM et sur lequel nous ne reviendrons pas, car il fait partie de la pratique quotidienne de tous les kinésithérapeutes, médecins de rééducation, réadaptation fonctionelle, de médecine sportive et orthopédistes.

Les justes louanges que méritent les auteurs de cette évaluation de la fonction musculaire ne doivent cependant pas faire oublier, comme le précise le Professeur A. GROSSIORD, médecin de l'hôpital Raymond POINCARE à Garches, que cette réalisation n'eut pas été possible sans l'énorme travail de précurseurs tels que LOVETT, LOWMAN. KENDALL, DUCHENNE de BOULOGNE et bien d'autres encore...

Les modes de cotation proposés ont pu changer d'un auteur à l'autre... L'esprit fut le même : mettre au point une méthode pratique d'examen musculaire permettant d'apprécier, aussi objectivement que possible et sans secours instrumental, la force des différents muscles et, par conséquent, le degré de faiblesse musculaire, avec ou sans pesanteur.

A — LE SUS-EPINEUX

Rappelons que l'irritation mécanique du sus-épineux, en dehors des processus inflammatoires rhumastimaux ou infectieux, peut s'expliquer par la situation géographique de sa coulisse qui est limitée par :

- **En arrière** : l'épine de l'omoplate et l'acromion
- **En avant** : l'apophyse coracoïde
- **En haut** : le ligament acromio-claviculaire.

Cette coulisse forme, en fait, un anneau rigide et inextensible.

Chaque fois que le bras s'élève, la grosse tubérosité, coiffée par le tendon du sus-épineux, glisse sous la paroi inférieure de l'acromion, grâce à la présence de la bourse séreuse sous-acromio-deltoïdienne.

Il faut ajouter, par ailleurs, que le sus-épineux est très pauvrement vascularisé. Il ne reçoit qu'un rameau artériel très grêle.

SITUATION GEOGRAPHIQUE DU MUSCLE SUS-EPINEUX

(I.A. Kapandji)

VUE EXTERNE DE L'OMOPLATE

VUE ANTERO-SUPERIEURE DE L'OMOPLATE

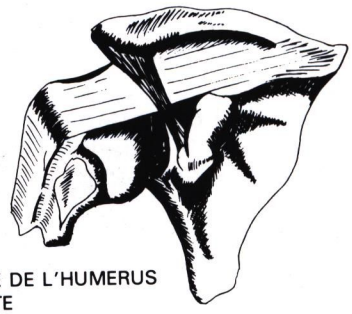

VUE POSTERIEURE DE L'HUMERUS
ET DE L'OMOPLATE

1 Deltoïde
2 Sus-épineux
3 Grand dentelé
4 Trapèze

— L'irritation mécanique du sus-épineux, en dehors des processus inflammatoires rhumatismaux ou infectieux, s'explique par la situation de sa coulisse qui est limitée par : En arrière : l'épine de l'omoplate. En avant : l'apophyse coracoïde et En haut : le ligament acromio-claviculaire. Cette coulisse forme un anneau rigide et inextensible.

— Si le sus-épineux ne remplit pas correctement sa fonction, il peut s'ensuivre une subluxation supérieure de la tête humérale, par suite de la contracture du deltoïde, ainsi qu'une inflammation de la bourse séreuse sous-acromio-deltoïdienne.

LE DEFILE ACROMIO-TUBEROSITAIRE

(S de Sèze)

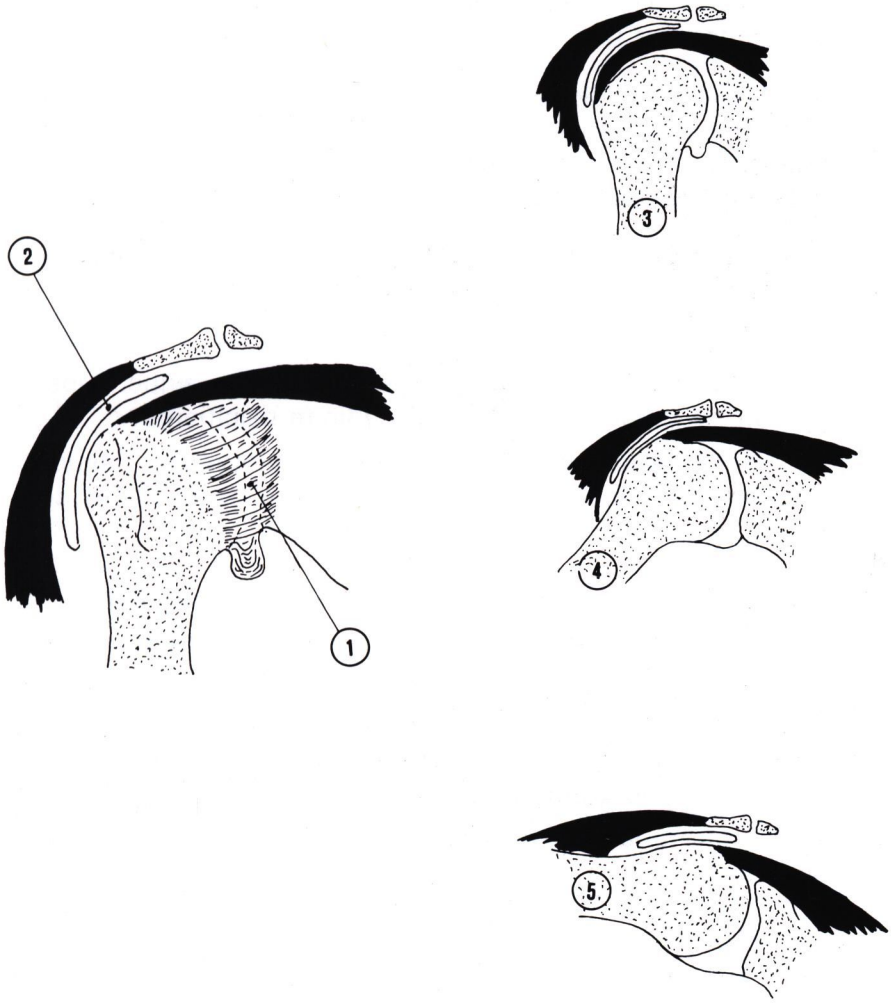

1 L'articulation gléno-humérale avec sa capsule lâche et extensible.

2 Le défilé acromio-tubérositaire avec la bourse séreuse sous-acromio-deltoïdienne permettant à la grosse tubérosité, coiffée par le tendon du sus-épineux, de glisser sous la voûte acromio-deltoïdienne.

3 4 5 Lorsque le bras s'élève, la grosse tubérosité, coiffée par le tendon du sus-épineux, glisse sous la paroi inférieure de l'acromion grâce à la bourse séreuse sous-acromio-deltoïdienne.

Comme l'ont montré des autopsies faites sur des sujets âgés, on peut constater que la symptomatologie ressentie n'est pas proportionnelle à la détérioration structurale objectivable.

Comme l'indique le Professeur S. de Sèze, de très importantes perforations chez le sujet âgé peuvent n'entrainer aucune symptomatologie et, à l'inverse, de minimes lésions sont susceptibles d'engendrer un cortège douloureux non négligeable.

La traduction clinique de ces atteintes peut aller de la simple inflammation tendineuse, à la tendinite perforante ou calcifiante, à l'épaule douloureuse aiguë hyperalgique ou au tableau de l'épaule douloureuse pseudo-paralytique.

Mis à part le stade 1 de la tendinite simple du sus-épineux, le Professeur S. de Sèze décrit trois autres stades :

- **Le stade 2** : c'est la tendinite érosive, perforante.
- **Le stade 3** : c'est l'épaule douloureuse aiguë, hyperalgique qui se caractérise par une tendinite calcifiante.
- **Le stade 4** : c'est l'épaule douloureuse pseudo-paralytique qui s'accompagne d'une rupture de la coiffe des rotateurs.

1) Premier stade : la tendinite simple du sus-épineux

Lorsque le tendon du sus-épineux s'est irrité et se trouve victime d'une inflammation, il glisse difficilement dans la coulisse et se coince parfois.

Au test de mobilité, le patient perçoit, immédiatement au début de l'abduction contre résistance, une douleur qui se situe à la partie antéro-latérale de l'épaule et qui peut irradier à la face externe du bras.

La rotation externe contre résistance est également douloureuse.

Ce test n'est cependant pas absolu car son rôle de '' starter de l'abduction '' n'est pas tout à fait vrai. Effectivement, des expérimentations récentes ont montré que le sus-épineux était capable, à lui seul, de réaliser une abduction tout à fait égale à celle du deltoïde. Cependant, bien que son rôle de '' starter '' ne soit pas tout à fait vrai, on peut néanmoins le considérer comme efficace au début de l'abduction.

LA TENDINITE SIMPLE DU SUS-EPINEUX

(S. de Sèze)

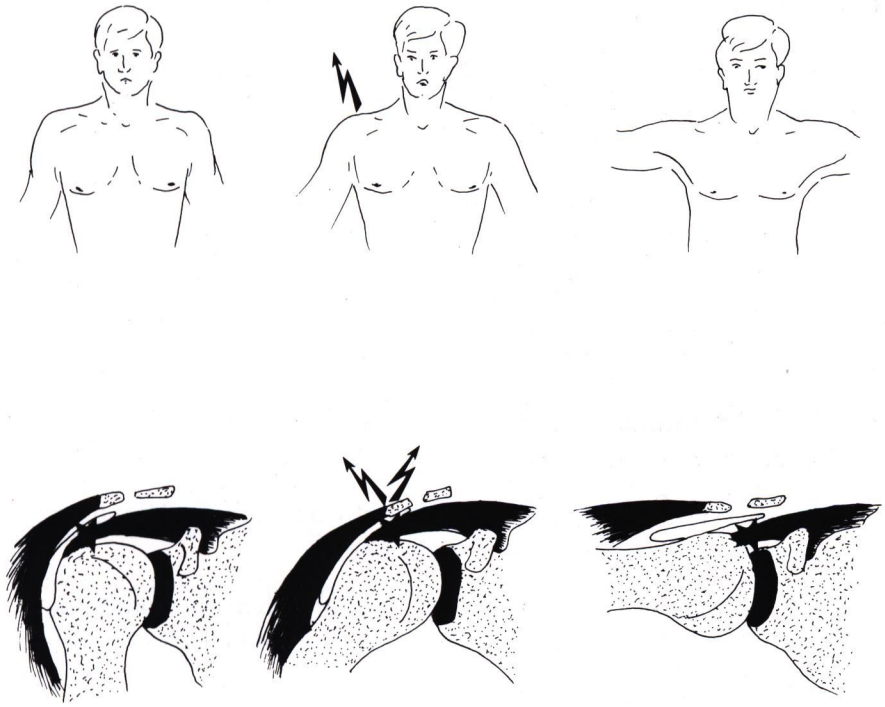

— Lorsque le tendon du muscle sus-épineux s'est irrité et se trouve victime d'une inflammation, il glisse difficilement dans la coulisse et se coince parfois.

— Au début de l'abduction active, le patient perçoit une douleur qui se situe à la partie antéro-latérale de l'épaule, qui peut irradier à la face externe du bras et qui correspond au passage de la lésion tendineuse dans le défilé sous-acromial.

— Il peut parfois s'ensuivre une subluxation supérieure de la tête humérale et une inflammation de la bourse séreuse sous-acromio-deltoïdienne.

Ce test permettra, par contre, un diagnostic différentiel avec une radiculalgie du type C 5.

Dans la tendinite simple du sus-épineux, un point douloureux exquis à la pression peut être mis en évidence au pôle supérieur de la partie antéro-externe de la tête humérale, correspondant à l'insertion du tendon sur la grosse tubérosité.

Si le sus-épineux ne remplit pas sa fonction correctement, il peut s'ensuivre une subluxation supérieure de la tête humérale par suite de la contracture du deltoïde, ainsi qu'une inflammation de la bourse séreuse sous-acromio-deltoïdienne.

Le traitement ostéopathique s'effectuera sur plusieurs séances et le praticien devra :

- Faire quelques points périostés à visée antalgique au niveau de l'insertion du sus-épineux sur la grosse tubérosité.
- Décoapter le deltoïde afin de le relâcher.
- Réduire la subluxation supérieure de la tête humérale si elle existe.
- Pratiquer certaines manœuvres globales destinées à harmoniser la fonction scapulo-humérale.
- Faire un traitement conjonctif des zones réflexes en commençant par la construction de base.
- Réaliser une inhibition de l'hyperactivité sympathique, par pression sur les ganglions sympathiques de la chaine latéro-vertébrale.
- Vérifier l'intégralité articulaire du rachis cervical pour éviter l'association d'une radiculalgie cervico-brachiale.
- Codifier les mouvements à respecter afin de ne pas majorer l'inflammation locale.

D'une séance sur l'autre, l'ostéopathe compétent constatera une diminution de la douleur et une amélioration de l'amplitude dans certains gestes types tels que l'abduction, l'antépulsion, le fait de mettre la main derrière la nuque ou de la rétropulser dans le dos.

2) Deuxième stade : la tendinite érosive ou perforante

Le tableau clinique ne permet pas de faire la différence entre la tendinite perforante, la tendinite non perforante et la tendinite calcifiante.

Seule, la radiographie permettra le diagnostic différentiel.

Les douleurs apparaissent généralement lors de l'abduction et de l'antépulsion, combinées avec un certain degré de rotation externe ou interne. Parfois, un '' accrochage douloureux '' se produit à mi-course. Il correspond au passage de la lésion tendineuse dans le défilé sous-acromial.

La radiographie peut montrer une abrasion de la grosse tubérosité, une ostéo-sclérose ou un rétrécissement de l'espace acromio-huméral.

Ajoutés au traitement ostéopathique, une thérapeutique antalgique et le repos seront bien souvent nécessaires.

3) Troisième stade : l'épaule douloureuse aiguë hyperalgique

Les crises douloureuses sont violentes et peuvent être comparées à une crise de goutte. Les douleurs ont un caractère diurne et nocturne, entrainant parfois une insomnie exacerbée par le moindre mouvement.

Les irradiations douloureuses peuvent parfois se localiser au bras, à l'avant-bras et aux doigts, simulant une radiculalgie cervico-brachiale.

La crise douloureuse peut durer une dizaine de jours et s'estomper ensuite.

La récidive n'est pas rare.

La radiographie montre très souvent la présence d'une calcification.

La démarche ostéopathique devra être associée à un traitement anti-inflammatoire général et au repos.

LES DIVERSES LESIONS TENDINEUSES DU SUS-EPINEUX

(S. de Sèze)

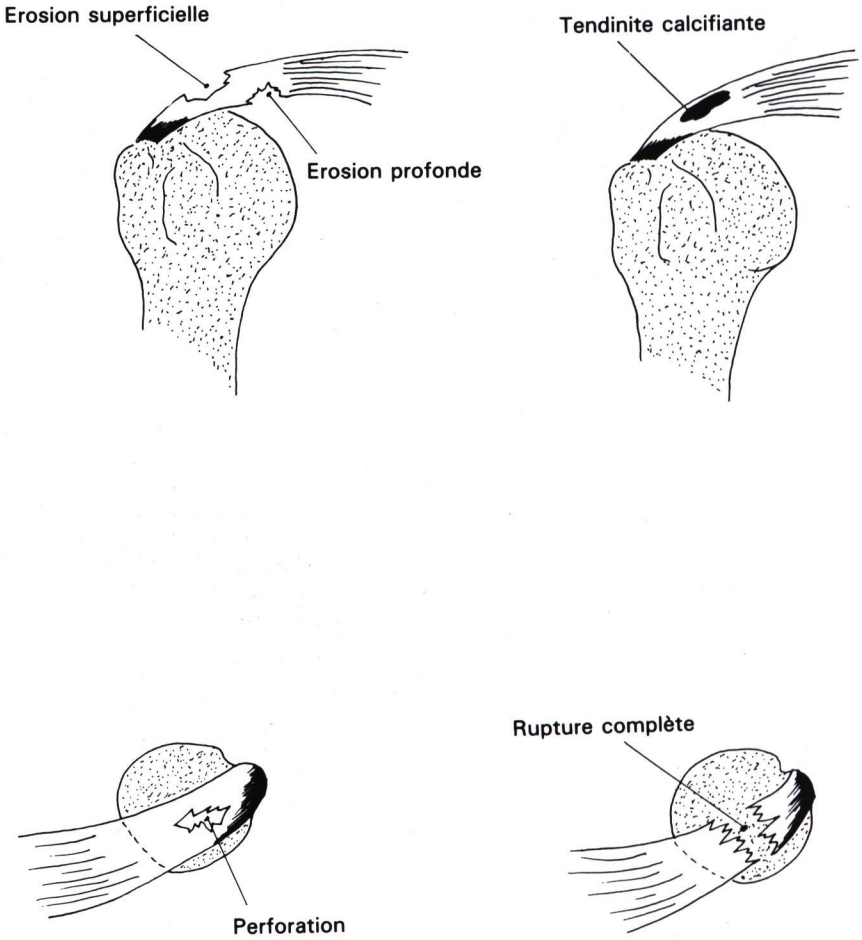

3e STADE :
L'EPAULE DOULOUREUSE AIGUE HYPERALGIQUE

(S. de Sèze)

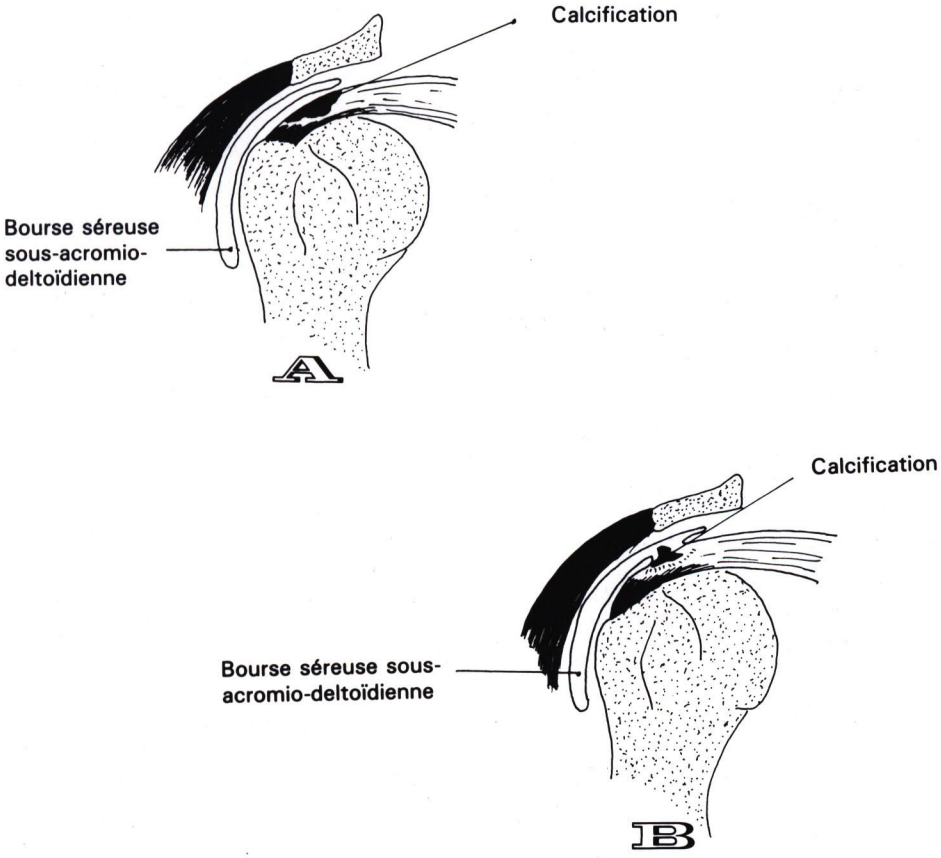

A La calcification se situe dans le tendon du sus-épineux qui représente le plancher de la bourse séreuse sous-acromio-deltoïdienne.

B La calcification s'étend à la bourse séreuse sous-acromio-deltoïdienne.

S'il s'agit d'une manifestation goutteuse, l'affection en cause devra être traitée afin de supprimer la poussée inflammatoire et d'éviter l'apparition d'une éventuelle lithiase urique.

Une hygiène alimentaire appropriée et hypotoxique sera nécessaire.

L'ablation chirurgicale de la calcification, pratiquée naguère par des chirurgiens américains, semble ne pas s'imposer.

La rééducation devra être prudente et très douce ; la technique Mézière pouvant représenter un adjuvant utile.

4) Quatrième stade : l'épaule douloureuse pseudo-paralytique

Elle débute brutalement à l'occasion d'une chute ou d'un faux mouvement, le plus souvent chez le sujet âgé.

Le patient ne peut élever son bras jusqu'à l'horizontale sans ascension du moignon de l'épaule.

La mobilité passive est conservée.

La mobilité active déclenche des douleurs plus ou moins vives et variables lors des mouvements de l'épaule.

L'impotence fonctionnelle est majeure.

Il n'y a pas de signes neurologiques de paralysie.

Il n'y a pas de troubles réflexes, ni de troubles sensitifs.

L'arthrographie confirme le diagnostic en montrant que le liquide de contraste injecté dans la cavité articulaire de l'épaule s'infiltre également dans la bourse séreuse sous-acromio-deltoïdienne et la rend visible.

L'arthrographie fournit la preuve directe qu'il existe une perforation de la coiffe tendineuse au travers de laquelle s'établit une communication entre l'articulation et la bourse séreuse, alors que normalement ces deux cavités restent séparées par le tendon de la coiffe.

4e STADE : ARTHROGRAPHIE DE L'EPAULE DOULOUREUSE PSEUDO-PARALYTIQUE

(S. de Sèze)

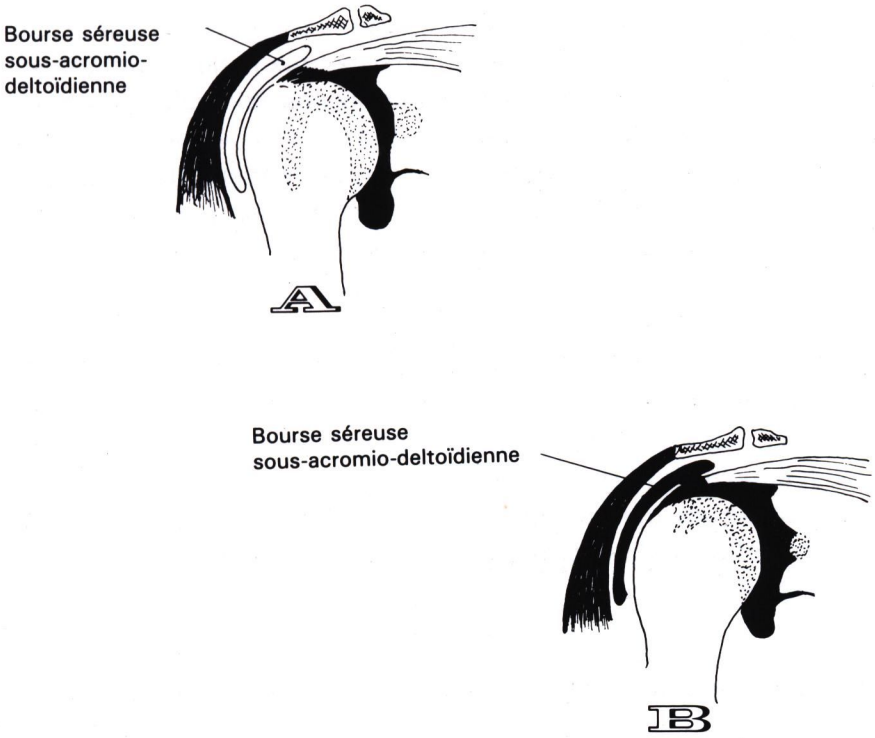

A **Epaule normale** : Le liquide opaque injecté dans la cavité articulaire ne pénètre pas dans la bourse séreuse sous-acromio-deltoïdienne qui demeure invisible.

B **Epaule douloureuse pseudo-paralytique** : Le liquide de contraste injecté dans la cavité articulaire de l'épaule s'infiltre, à travers la brèche tendineuse, dans la bourse séreuse sous-acromio-deltoïdienne qui apparait opacifiée.

La simple radiographie de face de l'épaule peut montrer les modifications du contour de la tête humérale et du défilé acromio-huméral, résultant de la destruction du tendon du sus-épineux.

La démarche ostéopathique devra être associée à un traitement antalgique, accompagné de repos. La rééducation devra être prudente et très douce ; la technique Mézière pouvant représenter un adjuvant utile.

Dans certains cas rares, la chirurgie réparatrice peut se discuter. Elle consiste à réinsérer la partie proximale du tendon sur la grosse tubérosité, ce qui n'est parfois possible qu'au prix d'une désinsertion et d'une translation externe du sus-épineux. Les indications doivent être très précises car, si les résultats sur la douleur sont bons, il n'en est pas toujours de même en ce qui concerne la mobilité et la force musculaire.

B — LA LONGUE PORTION DU BICEPS

Certaines épaules douloureuses sont en rapport avec des lésions dégénératives, des irritations mécaniques ou une luxation du tendon de la longue portion du biceps, soit dans son trajet intra-capsulaire au contact de la tête humérale, soit au niveau de l'échancrure inter-tubérositaire, soit au niveau de la gouttière bicipitale.

Là encore, la situation géographique de la longue portion du biceps intervient : il possède un trajet incurvé, d'abord intra-capsulaire au contact de la tête humérale, puis extra-capsulaire dans la gouttière bicipitale transformée en tunnel ostéo-fibreux par le ligament huméral transverse de GORDON BRODIE.

Les lésions de la longue portion du biceps sont variées. Elles peuvent aller de la simple irritation mécanique à la luxation ou à la rupture tendineuse, partielle ou totale.

1) La rupture du tendon bicipital

On comprend aisément, en considérant la réflexion du tendon de la longue portion du biceps au niveau de l'échancrure intertubérositaire, qu'il subisse, en ce point, une grande fatigue

RUPTURE COMPLÈTE DU TENDON BICIPITAL

(S. de Sèze)

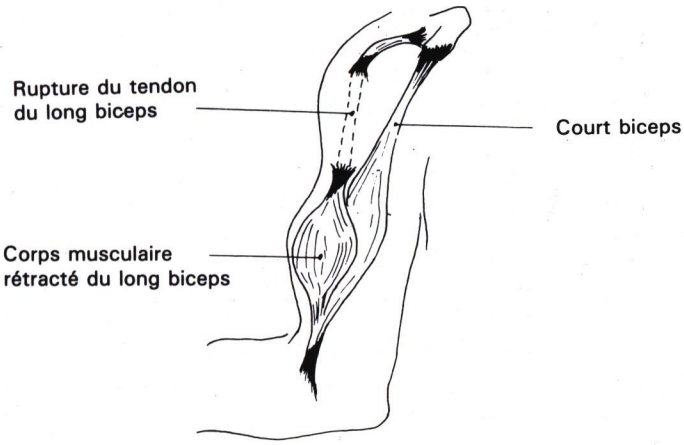

— Si, avec l'âge, survient la dégénérescence des fibres collagènes, le tendon finit par se rompre dans sa portion intra-articulaire, à l'entrée de la coulisse bicipitale, à l'occasion d'un effort parfois minime. Une vive douleur apparaît et, paradoxalement, la gène fonctionnelle reste très modérée.

— La rupture du tendon bicipital se traduit par l'apparition « d'une boule molle », située à la partie inférieure de l'avant-bras.

— La longue portion du biceps faisant aussi partie des muscles abducteurs, on peut constater, lorsqu'il est rompu, que la force d'abduction s'en trouve diminué d'environ 20°.

mécanique à laquelle il ne peut résister que si sa trophicité est excellente, d'autant plus qu'il n'est pas doté d'un sésamoïde en ce point critique. Si, avec l'âge, survient la dégénérescence des fibres collagènes, le tendon finit par se rompre dans sa portion intra-articulaire, à l'entrée de la coulisse bicipitale, à l'occasion d'un effort parfois minime.

La rupture du tendon bicipital se traduit par l'apparition d'une ''boule molle'' située à la partie inférieure de l'avant-bras.

La douleur, vive au début, s'atténue rapidement et la gène fonctionnelle reste en général minime.

La longue portion du biceps, faisant aussi partie des muscles abducteurs, on peut constater, lorsqu'il est rompu, que la force d'abduction a diminué approximativement de 20°.

2) La tendinite ou la luxation de la longue portion du biceps.

Son trajet incurvé, cravatant la tête humérale, l'expose à rejoindre la ligne droite, à se luxer et à s'irriter sur l'échancrure inter-tubérositaire ou sur la lèvre interne de la coulisse bicipitale.

L'ostéopathe demande au patient de réaliser, contre sa résistance, une flexion de l'avant-bras sur le bras et une supination de l'avant-bras. Lorsque le tendon de la longue portion du biceps présente une inflammation ou s'est luxé, le sujet perçoit nettement, à l'occasion de ce test, une douleur typique au niveau de la coulisse bicipitale.

La rétropulsion du bras apparaît parfois limitée.

Le tendon de la longue portion du biceps ne cravatant plus la tête humérale, cette luxation se solde bien souvent par une ascension de la tête humérale et une souffrance de la bourse séreuse sous-acromio-deltoïdienne.

Par ailleurs, la tension de la longue portion du biceps dépendant de la longueur du chemin parcouru, celle-ci est relâchée en rotation interne. Cette constatation nous permet ainsi de comprendre que la technique de réduction s'effectuera de préférence dans cette position.

L'ostéopathe devra pratiquer la technique de normalisation de la longue portion du biceps, réduire la subluxation supérieure de la tête humérale si elle existe, pratiquer la technique de décoaptation du deltoïde et ajouter quelques manœuvres globales destinées à l'articulation scapulo-humérale

LA TENDINITE OU LA LUXATION DE LA LONGUE PORTION DU BICEPS

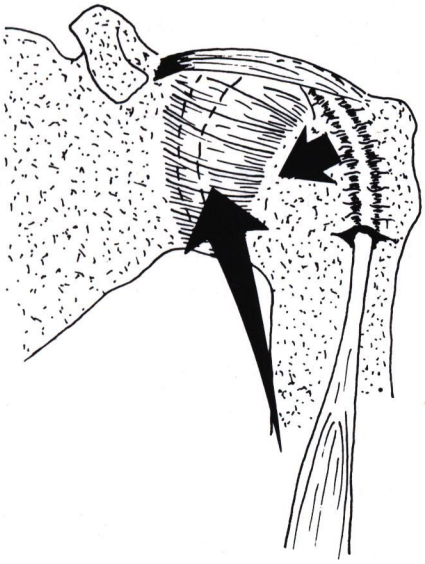

— Le tendon de la longue portion du biceps est d'abord intra-capsulaire au contact de la tête humérale puis, extra-capsulaire dans la gouttière bicipitale, transformée en tunnel ostéo-fibreux par le ligament huméral transverse de GORDON-BRODIE.

— Son trajet incurvé, cravatant la tête humérale, l'expose à rejoindre la ligne droite, à se luxer et à s'irriter sur l'échancrure inter-tubérositaire ou sur la lèvre interne de la coulisse bicipitale, entrainant parfois une ascension de la tête humérale et une souffrance de la bourse séreuse sous-acromio-deltoïdienne.

C — LE CORACO-BRACHIAL ET LE COURT BICEPS

Il est nécessaire de se souvenir des insertions et du trajet de chacun de ces muscles :

1) Le coraco-brachial

Il est disposé du sommet de l'apophyse coracoïde à la face interne de l'humérus, à côté du sommet du '' V deltoïdien ''.

Il est oblique en avant, en bas et en dehors.

2) Le court biceps

Il va du sommet de l'apophyse coracoïde, insertion commune avec le tendon du coraco-brachial, à la moitié postérieure de la tubérosité bicipitale du radius.

Il est vertical, légèrement oblique en dehors.

Rappelons que la cavité glénoïde ne reçoit que partiellement la tête humérale.

Lorsque la tête humérale n'est pas bien centrée dans la cavité glénoïde, l'excès tensionnel de ces deux muscles est bien souvent en cause.

Leurs insertions communes étant ''coracoïdiennes'', ce sera surtout à ce niveau que l'ostéopathe pourra trouver un point douloureux exquis à la pression.

Cette zone sensible coracoïdienne pourra être mise en évidence en demandant au sujet de réaliser, contre résistance, une flexion ou une antépulsion du bras tendu ; l'avant-bras en pronation.

La technique de normalisation permettra un meilleur centrage de la tête humérale et pourra être complétée par une dilacération et quelques points périostés au niveau des insertions coracoïdiennes, ainsi que par d'autres manœuvres concernant l'articulation scapulo-humérale.

III. — LA PATHOLOGIE DES ELEMENTS NON CONTRACTILES DE L'EPAULE

A — LA CAPSULE DE L'ARTICULATION SCAPULO-HUMERALE

Il faut rappeler qu'elle est relativement lâche à l'état normal.

Sa pathologie est surtout faite de rétraction où tous les degrés peuvent être constatés : de la simple rétraction avec quelques limitations d'amplitude des mouvements, à la capsulite rétractile bloquant l'épaule.

1) La rétraction capsulaire modérée

Elle limite surtout l'amplitude des mouvements tels que l'abduction, l'antépulsion, la rotation externe, le fait de mettre la main derrière la nuque ou de la rétropulser dans le dos. Ces mouvements sont plus ou moins limités et douloureux. Ces limitations, à la différence des éléments contractiles, existent aussi bien lors des mouvements passifs qu'actifs..

Les tests passifs d'abduction, d'antépulsion ou flexion et de rotation externe sont limités.

L'ostéopathe pourra utiliser plusieurs techniques pour lutter contre cette rétraction capsulaire :

- Technique de relâchement de la rétraction capsulaire scapulo-humérale ;
- Manœuvres de normalisation globale de l'articulation scapulo-humérale ;
- Technique d'inhibition de l'hyperactivité sympathique par pression sur les ganglions sympathiques de la chaine latéro-vertébrale.
- Traitement conjonctif des zones réflexes en commençant par la construction de base.

Les gestes de la vie courante devront être quodifiés afin de ne pas majorer les douleurs, ce qui risquerait de renforcer la rétraction capsulaire.

2) La capsulite rétractile

Les conditions de survenue sont nombreuses et variées :

- Traumatismes
- Suites chirurgicales ayant entrainé une immobilisation de l'épaule

LA RETRACTION CAPSULAIRE

(S. de Sèze)

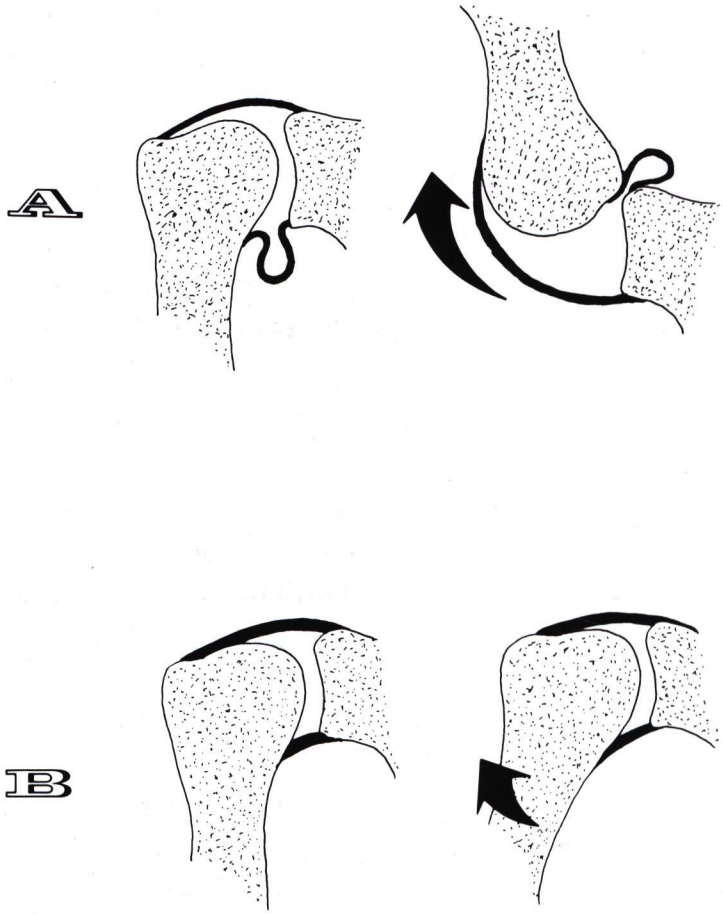

A **Epaule normale :** La capsule, lâche et extensible, permet une grande amplitude de mouvements.

B **Rétraction capsulaire :** Le tissu capsulaire, rigide, fibreux et inextensible, bloque les mouvements passifs et actifs de l'épaule, obligeant l'omoplate à compenser.

- Affections neurologiques
- Origines iatrogènes
- Affections coronariennes...

Tous les mouvements de l'épaule sont impossibles et l'omoplate est obligée de compenser en permanence par des mouvements de bascule.

Ces limitations apparaissent aussi bien à l'occasion des mouvements passifs qu'actifs.

L'évolution n'est jamais rapide : parfois un an, 18 mois ou même deux ans.

La radiographie ne montre rien de très particulier si ce n'est une déminéralisation plus ou moins irrégulière de la tête humérale dont l'importance semble proportionnelle à la durée d'installation de la capsulite rétractile.

Par contre, l'arthrographie objective nettement la réduction de volume de la cavité articulaire par la diminution de l'opacité radiologique et par la diminution de l'étendue de la surface injectée, avec réduction ou disparition complète des prolongements synoviaux interne et inférieur.

L'étiologie la plus sérieuse de cette capsulite rétractile semble être '' l'hyperactivité sympathique ''.

Il s'agit d'un trouble trophique commandé par des excès d'influx nerveux sympathiques règlant la trophicité et la circulation des tissus osseux et fibro-ligamentaires de l'épaule et qui, pour parvenir à l'épaule, font relais dans le ganglion étoilé.

''Syndrome épaule - main'' et capsulite rétractile semblent avoir comme dénominateur commun ''l'hyperactivité sympathique''.

C'est la raison pour laquelle le traitement des zones réflexes du tissu conjonctif et les techniques d'inhibition sympathique donneront les meilleurs résultats progressifs à l'ostéopathe.

ARTHROGRAPHIE D'UNE CAPSULITE RÉTRACTILE

(S. de Sèze)

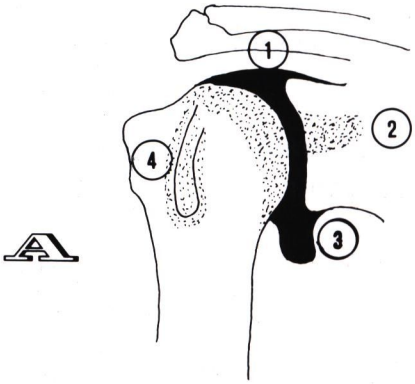

A

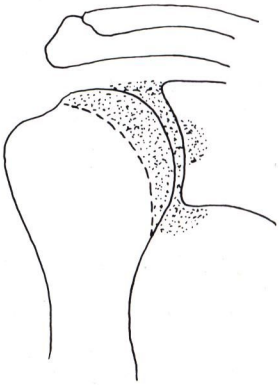

B

A **Epaule normale :** L'aire d'injection est étendue. L'opacité est dense. Les récessus sont bien injectés :

1) Recessus supérieur
2) Recessus interne
3) Récessus inférieur
4) Récessus bicipital

B **Capsulite rétractile :** l'aire d'injection est réduite. L'opacité a diminué et les récessus sont effacés.

En outre, le praticien devra associer la technique de relâchement capsulaire, ainsi que les manœuvres de normalisation globale de l'articulation scapulo-humérale.

Là encore, les gestes de la vie courante devront être bien quodifiés pour ne pas majorer les douleurs et renforcer la capsulite rétractile.

B — LA BOURSE SEREUSE SOUS-ACROMIO-DELTOIDIENNE

Il est nécessaire de se souvenir que dans le défilé acromio-tubérositaire, la bourse séreuse sous-acromio-deltoïdienne permet à la grosse tubérosité, coiffée par le tendon du sus-épineux, de glisser sous la voûte acromio-deltoïdienne.

Lorsque le bras s'élève, la grosse tubérosité passe sous la paroi inférieure de l'acromion. Ce glissement est facilité par la bourse séreuse sous-acromio-deltoïdienne.

La douleur de la bursite sous-acromio-deltoïdienne se manifeste surtout lors de l'abduction active à 90 %.

A l'état normal, la bourse séreuse sous-acromio-deltoïdienne n'est pas objectivable sur une radiographie de l'épaule. Lorsqu'elle apparait, c'est qu'elle est calcifiée. L'ostéopathe devra être attentif, lors de la lecture radiologique, afin de ne pas confondre une calcification du sus-épineux et une calcification de la bourse séreuse sous-acromio-deltoïdienne.

L'inflammation ou la calcification de la bourse séreuse sous-acromio-deltoïdienne est toujours secondaire.

Elle peut être consécutive :

- A une subluxation supérieure de la tête humérale.
- A une subluxation du tendon de la longue portion du biceps.
- A une tendinite du sus-épineux.
- A une capsulite rétractile.
- A une épaule douloureuse aiguë hyperalgique.

- A un processus inflammatoire goutteux.
- A un traumatisme.
- A une cause iatrogène.
- Ou à des injections locales itératives de cortisoniques dans le défilé sous-acromial.

Le traitement ostéopathique sera celui de l'affection en cause.

C — LE LIGAMENT CORACO-HUMERAL

Il est indispensable de se souvenir :

- Que le ligament coraco-huméral est le plus résistant des ligaments de l'épaule.
- Qu'il se dirige transversalement en dehors, de l'apophyse coracoïde au trochin et au trochiter.
- Qu'il possède deux faisceaux : trochinien et trochiterien.
- Que ses deux faisceaux sont réunis par le ligament huméral transverse.
- Et qu'il est encore appelé : '' ligament sus-tenseur '' de la tête humérale.

Ce ligament est impliqué secondairement dans la majorité des problèmes pathologiques de l'articulation scapulo-humérale.

L'ostéopathe devra localiser ces deux faisceaux, poncer leurs insertions trochinienne et trochitérienne, pratiquer quelques points périostés à visée antalgique, normaliser la tension ligamentaire par une technique spécifique, afin de relâcher les haubans non contractiles de l'articulation scapulo-humérale et lui permettre ainsi une meilleure mobilité.

D — LES APONEVROSES OU FASCIAS

Les aponévroses majeures concernées sont les suivantes :

- Delto-pectorale
- Clavi-pectorale

TOPOGRAPHIE DOULOUREUSE DE L'ÉPAULE

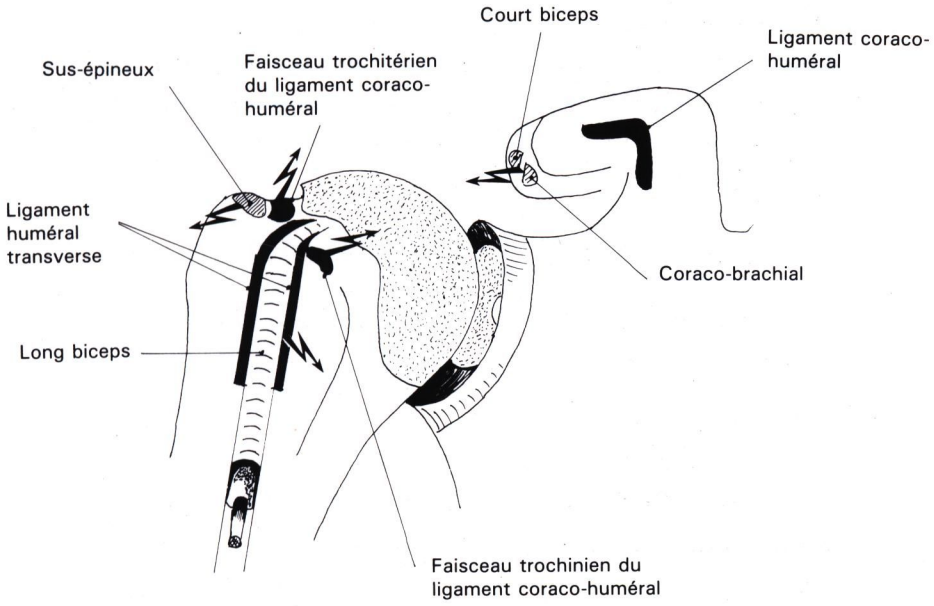

— **Sus-épineux** : La douleur se situe au niveau de la grosse tubérosité

— **Long biceps** : La douleur se localise au niveau de la coulisse bicipitale

— **Coraco-brachial et court biceps** : La douleur est perçue au niveau de l'apophyse coracoïde

— **Ligament coraco-huméral** : La douleur se projette soit au niveau du trochin pour le faisceau trochinien, soit au niveau du trochiter pour le faisceau trochitérien.

Les deux faisceaux de ce ligament sont réunis par le ligament huméral transverse de GORDON-BRODIE.

- L'aponévrose cervicale superficielle
- L'aponévrose cervicale moyenne

L'ostéopathe devra les étirer à l'aide de postures isométriques simples et appropriées.

IV. — LES RADICULALGIES C 3, C 4, C 5, C 6, C 7, C 8, D 1 ET LES GRANDS SYNDROMES D'ATTEINTE DU PLEXUS BRACHIAL

Toute pertubation des relations neuro-musculaires sera susceptible d'entrainer des modifications temporaires ou définitives de la force musculaire. C'est la raison pour laquelle l'ostéopathe devra absolument différencier la pathologie pure des éléments contractiles et non contractiles de l'épaule, des radiculalgies d'origine rachidienne.

A — LA RACINE C 3

Elle émerge entre C 2 et C 3 et peut engendrer :

- Des troubles moteurs des muscles innervés par cette racine
- Une perturbation de la sensibilité dans la région sous-occipitale postérieure et la zone sous-mandibulaire antérieure.

Cette racine innerve partiellement le muscle trapèze.

B — LA RACINE C 4

Elle émerge entre C 3 et C 4 et peut engendrer :

- Des troubles moteurs des muscles innervés par cette racine.
- Une perturbation de la sensibilité au niveau des faces antérieure et postérieure du cou.

Cette racine innerve partiellement le rhomboïde et le trapèze.

Comme le précise H.H. FRYETTE, une distinction clinique doit être faite entre une douleur ponctuelle et précise de l'épaule, se

TOPOGRAPHIE SENSITIVE DE L'ÉPAULE

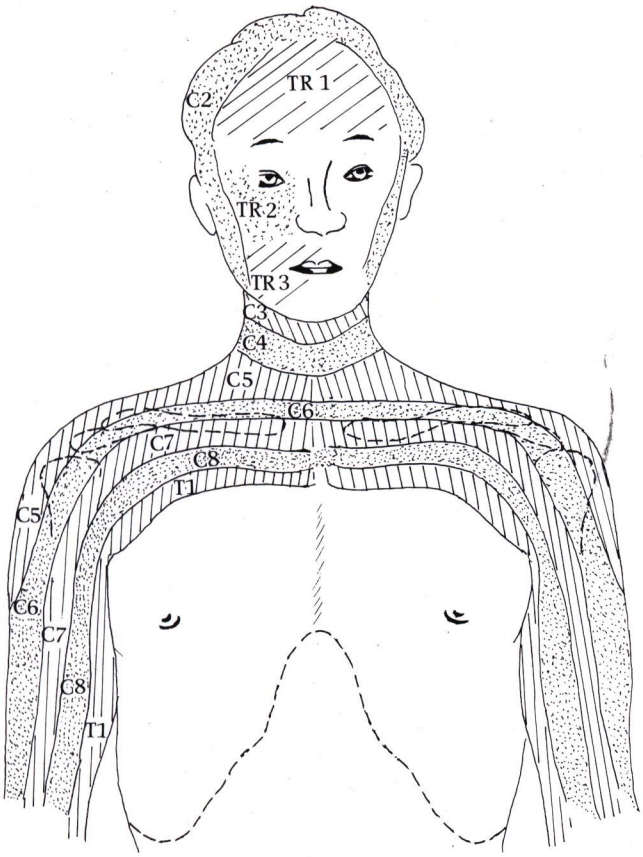

FACE ANTÉRIEURE

TOPOGRAPHIE SENSITIVE DE L'ÉPAULE

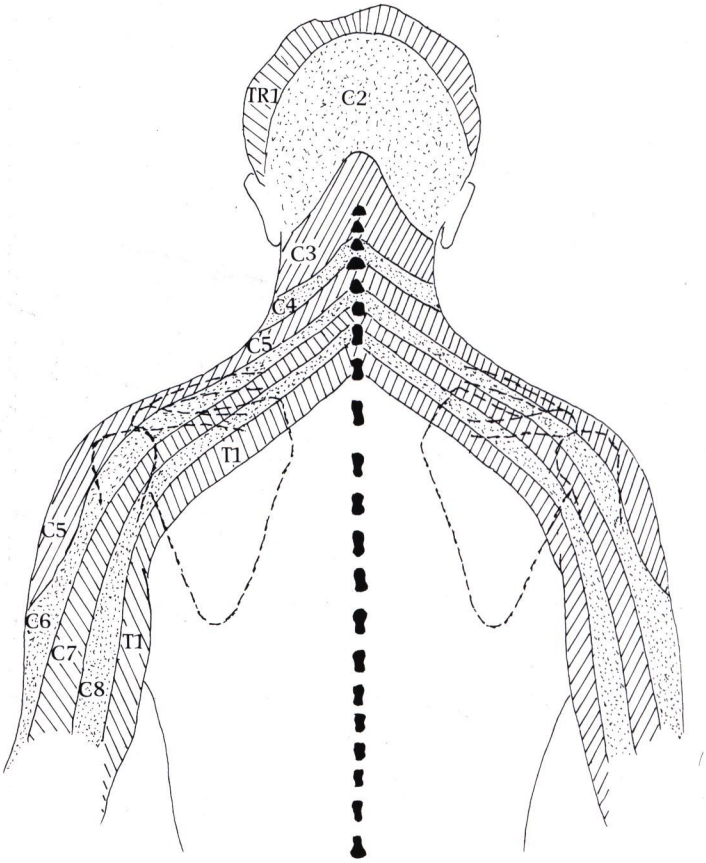

FACE POSTÉRIEURE

rapportant directement à l'émergence nerveuse du trou de conjugaison et une douleur diffuse de l'épaule en relation avec la vasomotricité locale.

C — LA RACINE C 5

Elle émerge entre C 4 et C 5.

Elle est souvent en cause dans les lésions ostéopathiques du rachis cervical car elle se situe dans la zone de stress : Sur un cliché de profil du rachis cervical, on tire une droite tangente au 1/3 moyen de la face postérieure du mur vertébral de C 2 et une autre droite tangente au 1/3 moyen de la face postérieure du mur vertébral de C 7. L'intersection de ces deux droites s'effectuent en C 4 - C 5.

L'extension, dans la conception FRYETTE, bloquant la colonne cervicale de C 2 à C 7, de haut en bas, et la flexion, dans la conception FRYETTE, bloquant la colonne cervicale de C 7 à C 2, de bas en haut, ces deux mouvements s'annulent au niveau d'une zone de neutralité qui se situe approximativement en C 4 / C 5. C'est à ce niveau, en position neutre, sans flexion ni extension, que le mouvement apparait le plus ample, ce qui explique que la jonction C 4 / C 5 représente très souvent une zone de stress importante.

Si une lésion ostéopathique existe en C 4 / C 5, l'ostéopathe ne devra pas se précipiter sur cette région, mais investiguer le complexe occiput / atlas / axis et C 7 / D 1, comme l'indique le schéma.

L'atteinte de la racine C 5 peut engendrer :

- Des troubles moteurs des muscles innervés par cette racine et simuler ainsi une tendinite du sus-épineux.

- Une perturbation de la sensibilité au niveau des faces antérieure et postérieure du moignon de l'épaule, au niveau de la base de la nuque et de la région sus-claviculaire antérieure.

Cette racine innerve le petit rond et partiellement le rhomboïde.

LA RACINE C 5 ÉMERGE
ENTRE LA 4e ET LA 5e VERTÈBRE CERVICALE

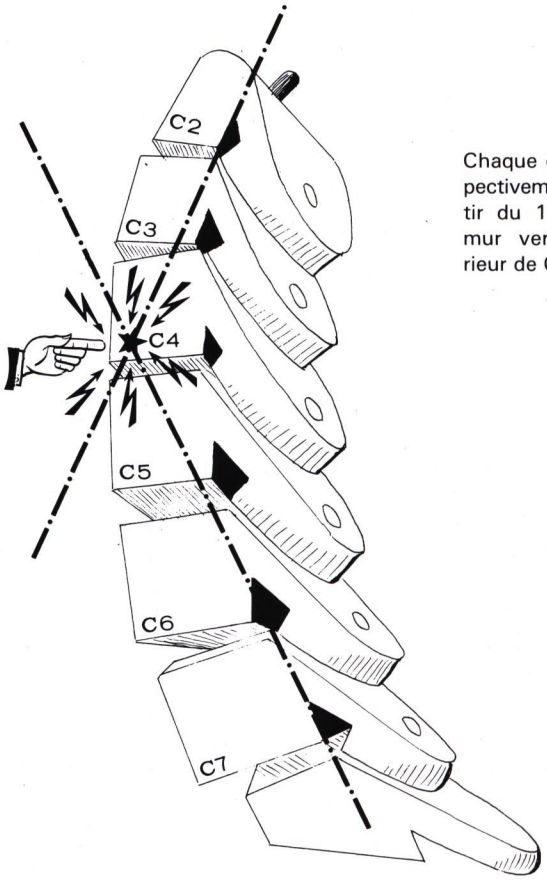

Chaque droite est respectivement tirée à partir du 1/3 moyen du mur vertébral postérieur de C 2 et de C 7.

L'extension bloquant la colonne cervicale de C 2 à C 7, de haut en bas et la flexion bloquant la colonne cervicale de C 7 à C 2, de bas en haut, ces deux mouvements s'annulent au niveau d'une zone de neutralité qui se situe approximativement en C 4 / C 5. C'est à ce niveau, en position neutre, sans flexion ni extension, que le mouvement apparaît le plus ample, ce qui explique que la jonction C 4 / C 5 représente bien souvent une zone de stress importante.

D — LA RACINE C 6

Elle émerge entre C 5 et C 6 et peut engendrer :

- Des troubles moteurs des muscles innervés par cette racine.
- Une perturbation de la sensibilité au niveau des faces antéro-externe et postéro-externe de l'épaule et du bras, ainsi qu'au niveau des articulations acromio-claviculaires et sterno-costo-claviculaires.

Cette racine innerve partiellement les muscles suivants :

- Biceps brachial
- Sus-épineux
- Sous-scapulaire
- Deltoïde
- Grand rond
- Et sous-épineux.

E — LA RACINE C 7

Elle émerge entre C 6 et C 7 et peut engendrer :

- Des troubles moteurs des muscles innervés par cette racine.
- Une perturbation de la sensibilité au niveau de la charnière cervico-dorsale, des faces antérieure et postérieure moyennes de l'épaule et du bras, des articulations acromio-claviculaires et sterno-costo-claviculaires.

Cette racine innerve le muscle coraco-brachial et partiellement :

- Grand dentelé
- Grand dorsal
- Grand pectoral

F — LA RACINE C 8

Elle émerge entre C 7 et D 1 et peut engendrer :

- Des troubles moteurs des muscles innervés par cette racine
- Une perturbation de la sensibilité au niveau de la charnière cervico-dorsale, des faces antéro-interne et postéro-interne de l'épaule et du bras, de la région pectorale et sternale.

Cette racine innerve partiellement les muscles suivants :

- Grand dorsal
- Grand pectoral

G — LA RACINE D 1

Elle émerge entre D 1 et D 2 et peut engendrer :

- Des troubles moteurs des muscles innervés par cette racine
- Une perturbation de la sensibilité au niveau des angles internes des omoplates, des bords antéro-interne et postéro-interne du bras, de la région pectorale et sternale.

Cette racine innerve partiellement le grand pectoral.

H — LE GROUPE C 3 - C 4 - C 5 - C 6

Ce groupe fait partie intégrante de la ligne centrale de gravité du corps humain. Cette ligne mathématique est la résultante des lignes antéro-postérieure et postéro-antérieures (Cf. Lésions ostéopathiques Vertébrales - Tome 2 - Chapitre XXVIII).

Cela siginifie que l'ostéopathe devra investiguer, le cas échéant, toutes les composantes des lignes mathématiques du corps humain éventuellement impliquées.

Il faut également noter que le nerf phrénique, commande diaphragmatique thoracique, est issu de C 3, C 4 et C 5 : une racine principale et deux racines accessoires.

L'ostéopathe ne devra pas perdre de vue l'interdépendance fonctionnelle qui existe entre les diaphragmes crânien,pelvien et thoracique.

I — LE SYNDROME DUCHENNE-ERB : C 5 / C 6

C'est l'atteinte du tronc primaire supérieur du plexus brachial qui intéresse les racines C 5 / C 6 et qui se caractérise par :

- Une paralysie flasque, avec atrophie, des muscles du groupe DUCHENNE-ERB :

— Biceps

— Brachial antérieur

— Long supinateur

— Deltoïde

- Une hypoesthésie en bande le long du bord interne de l'épaule, du bras et de l'avant-bras.

- Une abolition des réflexes ostéo-tendineux :

— Bicipital

— Stylo-radial

- Des troubles des réactions électriques.

J — LE SYNDROME CLAUDE BERNARD-HORNER : C 7

Ce syndrome est dû à la paralysie du sympathique cervical du même côté.

La racine C 7 est impliquée et ce syndrome se répercute sur l'œil :

- Ptosis
- Myosis
- Enophtalmie (rétraction du globe oculaire)
- Elévation de la température de la joue
- Sudation d'un seul côté

K — LE SYNDROME ARAN-DUCHENNE : C 8 / D 1

C'est l'atteinte du tronc primaire inférieur du plexus brachial qui intéresse les racines C 8 / D 1 et qui se caractérise par :

- Une paralysie flasque, avec atrophie, des muscles du groupe ARAN-DUCHENNE :
  - Cubital antérieur
  - Eminences thénar et hypothénar
  - Inter-osseux palmaires
  - Fléchisseurs des doigts
- Une hypoesthésie en bande le long du bord interne du bras, de l'avant-bras et de la main
- Une abolition du réflexe cubito-pronateur
- Des troubles des réactions électriques.

L — LE SYNDROME DE DEJERINE-KLUMPKE : C7 / C8 / D1

C'est l'association d'une paralysie radiculaire inférieure du plexus brachial, avec atrophie, du type ARAN-DUCHENNE et d'un syndrôme de Claude BERNARD-HORNER.

- Paralysie des muscles des éminences thénar et hypothénar
- Anesthésie limitée à la moitié interne de la main et de l'avant-bras
- Rétraction du globe oculaire
- Myosis

V. — "DOULEURS RAPPORTÉES A L'ÉPAULE", D'ORIGINE VISCÉRO-SOMATIQUE.

Ces références douloureuses s'expliquent par l'intervention du système nerveux autonome.

La complexité de ces réflexes, leurs principales synapses et leurs mécanismes de médiation ont été considérablement élucidés

ces dernières années. De nombreux auteurs, tels que SATO, SCHMIDT, STURGE, ROSS, HEAD, MACKENZIE..., se sont penchés sur ces problèmes et ont apporté une contribution appréciable à l'explication de ces mécanismes.

Comme le précise le Docteur Elliott Lee HIX, professeur de neuro-biologie au collège de médecine ostéopathique de Kirksville dans le Missouri : « la juste importance donnée par l'école ostéopathique à la palpation et aux normalisations du système musculo-squelettique suppose une relation réflexe entre les structures viscérales et les structures somatiques du corps. Les répercussions somatiques des affections viscérales, comme la douleur irradiée ou rapportée, mises en évidence depuis longtemps par des cliniciens expérimentés, trouvent leur explication physiologique dans le réflexe vertébral de SHERRINGTON.

Aussi, ne peut-on plus considérer les réflexes viscéro-somatiques comme une énigme rendant la démarche ostéopathique mystérieuse.

Très souvent, l'individu ne ressent pas la douleur de son affection viscérale et celle-ci irradie vers la peau, les muscles, les articulations, dans la zone de correspondance segmentaire.

Nous ne citerons que quelques exemples intéressant l'épaule :

- La douleur préférentielle de l'épaule gauche, en relation avec des affections coronariennes, un infarctus... et nécessitant, de toute évidence, un électrocardiogramme.

- La douleur de l'épaule gauche dans l'éclatement de la rate.

- Les douleurs, parfois bilatérales des deux épaules, en relation avec des états diabétiques ou une irritation diaphragmatique.

- La douleur de l'épaule droite ou gauche, en relation avec un syndrôme de PANCOAST et TOBIAS (tumeur maligne de l'apex pulmonaire)

- La douleur de l'épaule droite en relation avec une crise de colique hépatique ou des troubles biliaires.

''DOULEURS RAPPORTEES DE L'EPAULE GAUCHE'' EN RELATION AVEC UNE LESION CORONARIENNE

(S. de Sèze)

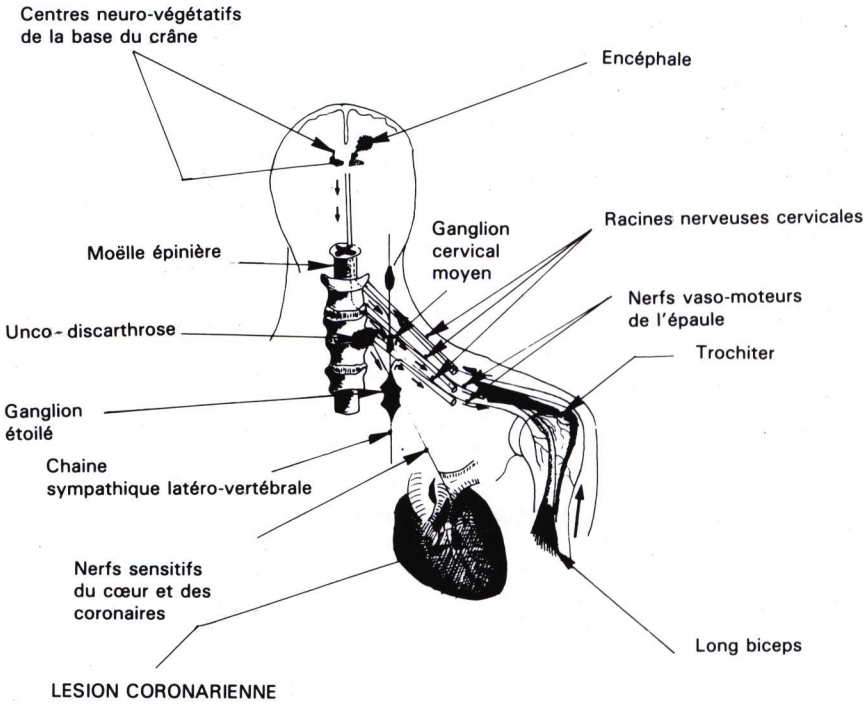

Par l'intermédiaire du ganglion sympathique, appelé ganglion étoilé, les nerfs sympathiques vaso-moteurs, qui tiennent sous leur dépendance les mécanismes déclencheurs de l'inflammation de l'épaule, sont en connexions intimes :

- Avec les nerfs sensitifs du cœur et ses artères coronaires
- Avec les racines nerveuses cervicales, sensitives et motrices, qui passent dans les trous de conjugaison de la colonne vertébrale cervicale.
- Avec les conducteurs sympathiques qui, par la moëlle, conduisent vers la périphérie les influx nerveux vaso-moteurs provenant des centres neuro-végétatifs de la base du cerveau.

''DOULEURS RAPPORTEES DE L'EPAULE GAUCHE'' EN RELATION AVEC UNE LESION CORONARIENNE

(S. de Sèze)

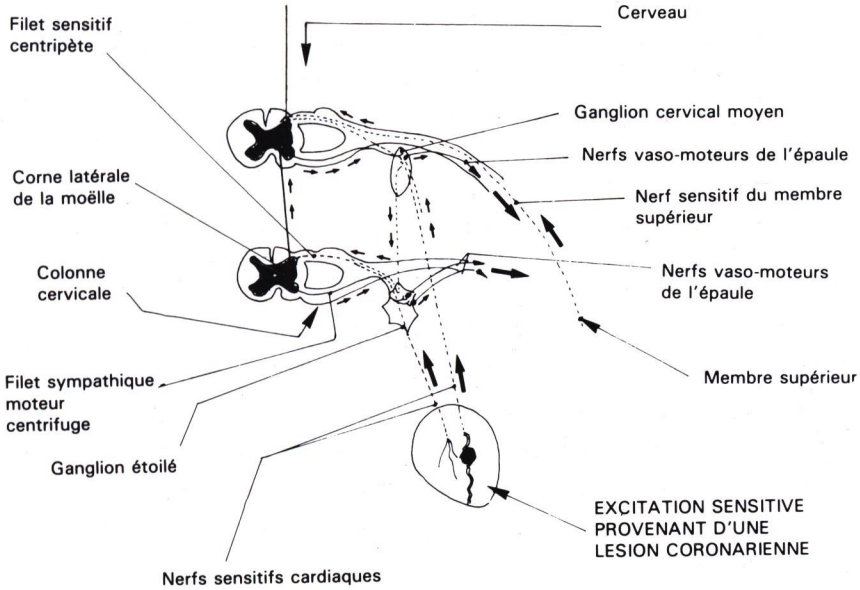

Des incitations provenant d'une lésion coronarienne sont susceptibles de déclencher, d'une manière réflexe, des influx nerveux sympathiques.

A travers un réseau complexe de relais et de connexions nerveuses, ces influx nerveux sympathiques peuvent se répercuter sur les nerfs vaso-moteurs de l'épaule, entrainant ainsi un processus inflammatoire local.

Il faut se souvenir que les vaisseaux de l'organisme, au même titre que l'appareil musculo-squelettique, sont sous la dépendance du système sympathique.

Dans toutes ces « douleurs rapportées », un phénomène d'hyperactivité sympathique est constatable.

Une perturbation des réflexes somato-sympathiques entraîne une dysfonction segmentaire, pouvant s'assimiler « aux relations segmentaires » de la douleur irradiée ou rapportée.

C'est au niveau des zones de références que peut s'organiser le changement pathologique secondaire, comme dans le « syndrôme épaule-main », dans les suites d'un infarctus du myocarde.

Les tissus affectés peuvent entraîner à leur tour une décharge afférente pathologique, majorant l'hyperactivité sympathique.

Comme l'indique le Dr Irvin M. KORR, professeur au Collège de Médecine Ostéopathique du Texas (U.S.A.) : « Bien que la plupart des rapports soient concernés par la douleur irradiée ou rapportée et par les types de réflexes associés provenant des structures viscérales, ceux-ci, comme l'on démontré TRAVELL et bien d'autres, ont une origine dans les structures somatiques profondes ».

Une normalisation ostéopathique judicieuse et efficace améliore l'impulsion afférente, diminue la décharge sympathique des structures concernées et brise le « cercle vicieux » qui s'est ainsi organisé.

VI. — DOULEURS DE L'ÉPAULE D'ORIGINE IATROGÈNE

Ces douleurs sont le plus souvent liées à l'usage prolongé de certains médicaments, tels que les barbituriques, l'isoniazide et parfois à certaines injections locales de cortisoniques.

VII — LES AUTRES AFFECTIONS POUVANT SE RÉPERCUTER SUR L'ÉPAULE

Il faut souligner que l'énumération qui va suivre n'a aucune prétention exhaustive :

- Chocs affectifs
- Tumeurs bénignes (chondrome, ostéome ostéoïde)
- Ostéochondromatose avec corps étrangers intra-articulaires
- Goutte
- Arthrite tuberculeuse
- Arthrite staphylococcique, secondaire à une injection locale de cortisone
- Arthrite rhumatismale
- Tumeurs malignes (myélome ou cancer métastasique)
- Fractures
- Luxations
- Arthroses et unco-discarthroses
- Causes neurologiques.

CHAPITRE IV

TESTS DE MOBILITE DU COMPLEXE ARTICULAIRE DE L'EPAULE

TEST D'ABDUCTION PASSIF DES ARTICULATIONS SCAPULO-HUMERALE, ACROMIO-CLAVICULAIRE ET SCAPULO-THORACIQUE, A DROITE

— La patiente est assise au bord de la table qui est descendue en position basse.

— Le praticien se tient debout derrière elle.

— La main gauche de l'ostéopathe épouse le trapèze droit du sujet, de telle sorte que le majeur et l'index fixent la clavicule droite pendant que le pouce maintient l'acromion droit de façon à ce que l'abduction se produise électivement au niveau de l'articulation scapulo-humérale.

Premier temps :

— La main droite du praticien saisit le coude droit de la patiente et élève passivement le bras en abduction, jusqu'à ce que le mouvement se répercute au niveau de l'omoplate.

— L'ostéopathe note alors l'amplitude d'abduction, qu'il comparera avec le côté opposé.

Deuxième temps :

— Le praticien poursuit l'abduction jusqu'à ce que le mouvement soit perçu au niveau des articulations acromio-claviculaire et scapulo-thoracique.

— L'ostéopathe note à nouveau l'amplitude d'abduction qu'il comparera avec le côté opposé.

Test d'abduction passif des articulations scapulo-humérale et acromio-claviculaire à droite

Déductions :

— On peut considérer que le premier temps est normal lorsque l'abduction scapulo-humérale atteint l'amplitude de 90°. Elle est limitée ensuite par la butée du trochiter sur le bord supérieur de la glène.

— On peut admettre que le 2e temps est normal si l'abduction est majorée d'environ 15 à 30° (120°).

— Au-delà, les articulations sterno-claviculaire et scapulo-thoracique interviennent et il faut, pour cela, se reporter aux tests de mobilité correspondants.

— Une restriction de mobilité dans l'abduction passive peut induire plusieurs étiologies différentes :

- Rétraction de la capsule
- Inflammation de la bourse séreuse sous-acromio-deltoïdienne

- Subluxation supérieure de la tête humérale
- Subluxation sterno-claviculaire supérieure

— L'abduction passive devra être comparée avec l'abduction active.

— L'abduction passive témoigne de l'état des éléments non contractiles de l'articulation alors que l'abduction active reflète celui des éléments contractiles de l'articulation concernée.

— Dans l'abduction active, les muscles moteurs impliqués sont :

- de 0 à 90° : le deltoïde et le sus-épineux
- de 90 à 150° : le trapèze et le grand dentelé
- au-delà de 150° : l'ensemble des muscles abducteurs auxquels s'ajoutent les haubans musculaires du rachis.

— L'évaluation de la fonction musculaire ou ''testing'' précisera la force musculaire de chaque muscle.

— En présence d'une radiculalgie cervico-brachiale, l'ostéopathe devra vérifier l'intégralité articulaire du segment rachidien correspondant, ainsi que les composantes des lignes mathématiques du corps humain concernées. (Cf. ''Lésions ostéopathiques vertébrales'' Tome II — Chapitre XXVIII)

TEST D'ADDUCTION PASSIF DE L'ARTICULATION SCAPULO-HUMERALE DROITE

— La patiente est assise sur la table qui est descendue en position basse.

— L'ostéopathe se tient debout derrière elle.

— Sa main gauche épouse le trapèze droit du sujet et son pouce se loge dans la fosse sous-épineuse pour vérifier la stabilité de l'omoplate pendant l'adduction (rhomboïde — grand rond).

Premier temps : adduction associée à la flexion

Test d'adduction passif en flexion de l'articulation scapulo-humérale droite

— La main droite de l'ostéopathe saisit le coude droit de la patiente dont l'avant-bras est fléchi. Il emmène ensuite le bras droit du sujet en flexion et lui fait subir une adduction qui représente physiologiquement une amplitude de l'ordre de 30 à 45°.

Deuxième temps : adduction combinée à l'extension

— L'avant-bras de la patiente est fléchi dans son dos.

— Le praticien saisit le coude droit du sujet, emmène son bras en extension et imprime au coude un mouvement d'adduction qui s'avère beaucoup plus limité.

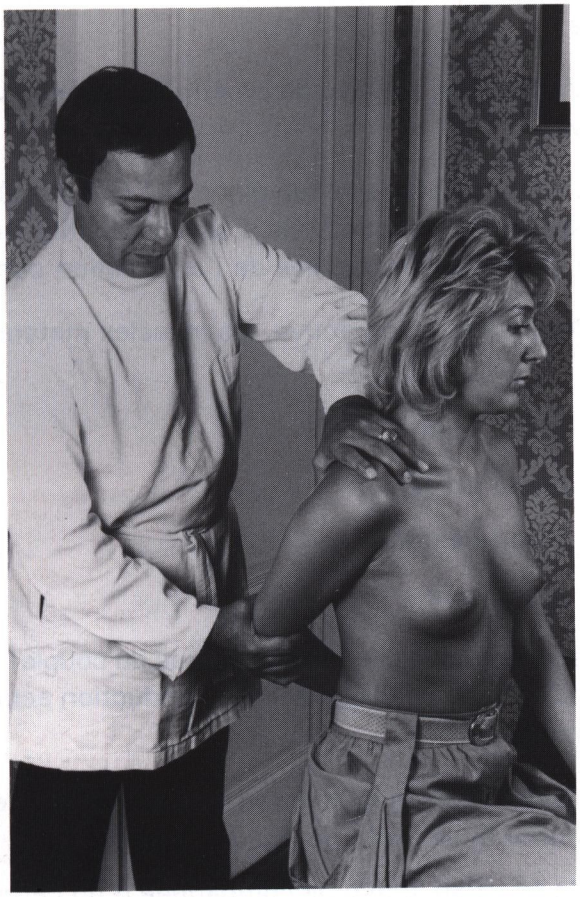

Test d'adduction passif en extension de l'articulation scapulo-humérale droite.

Déductions et remarques :

— Le déficit du mouvement d'adduction est nettement moins fréquent que celui de l'abduction.

— Il faut se souvenir que l'adduction pure est impossible. Elle doit être associée à un certain degré de flexion ou d'extension

— Lorsque l'adduction est associée à un certain degré de flexion, l'amplitude du mouvement est beaucoup plus importante (de 30 à 45°), que lorsqu'elle est combinée à un certain degré d'extension.

— Dans la subluxation inférieure de la tête humérale, le mouvement d'adduction passif, en flexion ou en antépulsion, apparaît limité.

— L'adduction passive devra être comparée avec l'adduction active.

— L'adduction passive témoigne de l'état des éléments non contractiles de l'articulation, alors que l'adduction active reflète celui des éléments contractiles de l'articulation concernée.

— Dans l'adduction active, les muscles moteurs impliqués sont :

- le grand rond
- le grand dorsal
- le grand pectoral
- le rhomboïde

et il faut souligner que l'action synergique du couple ''rhomboïde-grand rond'' s'avère indispensable à l'adduction active pour stabiliser l'omoplate.

— L'évaluation de la fonction musculaire ou ''testing'' précisera la force musculaire de chaque muscle.

— L'adduction active, accompagnée d'un certain degré de flexion ou d'antépulsion, peut entrainer une symptomatologie douloureuse dans la subluxation acromio-claviculaire inférieure.

— En présence d'une radiculalgie cervico-brachiale, l'ostéopathe devra vérifier l'intégralité articulaire du segment rachidien correspondant, ainsi que les composantes des lignes mathématiques du corps humain concernées. (Cf. ''Lésions ostéopathiques vertébrales'' Tome II — chapitre XXVIII)

TEST DE FLEXION OU D'ANTEPULSION PASSIF DES ARTICULATIONS SCAPULO—HUMERALE, ACROMIO-CLAVICULAIRE, STERNO-COSTO-CLAVICULAIRE ET SCAPULO-THORACIQUE, A DROITE

— La patiente est assise au bord de la table qui est descendue en position basse.

— Le praticien se tient debout derrière elle.

— La main gauche de l'ostéopathe épouse le trapèze droit du sujet et sa main droite empaume le coude. L'avant-bras se trouve dans le prolongement du bras.

A — Articulation scapulo-humérale droite

— La main droite du praticien emmène le bras droit de la patiente en flexion de 0 à 60°. Si cette amplitude est respectée, le mouvement de flexion est physiologiquement normal au niveau de l'articulation scapulo-humérale droite.

— A 60°, la flexion est limitée par la tension du ligament coraco-huméral et par la résistance des muscles : petit rond, grand rond et sous-épineux.

Test de flexion passif de 0 à 60°

B — Articulations acromio-claviculaire, sterno-costo-claviculaire et scapulo-thoracique, à droite :

— La main droite de l'ostéopathe déplace le bras droit du sujet de 60 à 120°. Si cette amplitude est respectée, on peut considérer que le mouvement de flexion est physiologiquement normal au niveau des articulations acromio-claviculaire, sterno-costo-claviculaire et scapulo-thoracique, à droite.

— A 120°, la flexion est limitée par la résistance du grand dorsal et par celle du faisceau inférieur du grand pectoral.

Test de flexion passif de 60° à 120°

Déductions et Remarques :

— La flexion ou l'antépulsion passive, de 60° à 120° peut être limitée dans la lésion acromio-claviculaire en rotation antérieure et dans la subluxation sterno-claviculaire antérieure.

— La flexion passive devra être comparée avec la flexion active.

— La flexion passive témoigne de l'état des éléments non contractiles de l'articulation, alors que la flexion active reflète celui des éléments contractiles de l'articulation concernée.

— Dans la flexion active, les muscles moteurs impliqués sont :

- de 0 à 60° :

— le faisceau antérieur claviculaire du deltoïde

— le coraco-brachial

le faisceau supérieur claviculaire du grand pectoral

- de 60 à 120° :

— le trapèze

— le grand dentelé

- Au-delà de 120°

— Les muscles du rachis interviennent car le mouvement est bloqué dans les articulations scapulo-humérale et scapulo-thoracique.

— L'évaluation de la fonction musculaire ou ''testing'' précisera la force musculaire de chaque muscle.

— En présence d'une radiculalgie cervico-brachiale, l'ostéopathe devra vérifier l'intégralité articulaire du segment rachidien correspondant, ainsi que les composantes des lignes mathématiques du corps humain concernées (Cf. ''Lésions ostéopathiques vertébrales'' Tome II — Chapitre XXVIII)

TEST D'EXTENSION OU DE RETROPULSION PASSIF DES ARTICULATIONS SCAPULO-HUMERALE ET SCAPULO-THORACIQUE, A DROITE

— La patiente est assise sur la table qui est descendue en position basse.

— L'ostéopathe se tient debout derrière elle.

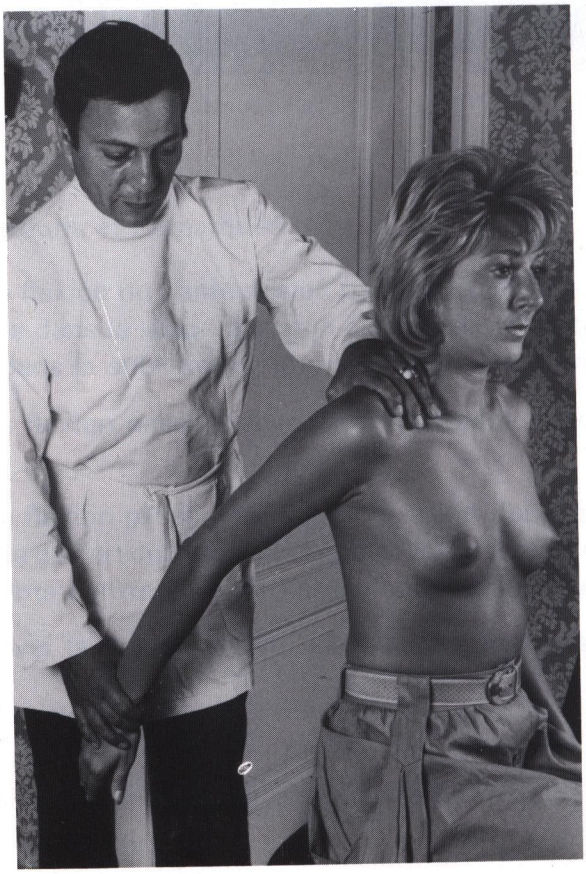

Test d'extension passif des articulations scapulo-humérale et scapulo-thoracique. à droite.

— La main gauche du praticien épouse le trapèze droit du sujet et sa main droite tire le poignet droit de la patiente d'avant en arrière ; son avant-bras étant dans le prolongement du bras.

— L'amplitude, physiologiquement normale, est approximativement de 45 à 50°.

Déductions et remarques

— L'extension ou la rétropulsion passive peut être limitée dans la lésion acromio-claviculaire en rotation postérieure et dans la subluxation sterno-claviculaire postérieure.

— L'extension passive devra être comparée avec l'extension active.

— L'extension passive témoigne de l'état des éléments non contractiles de l'articulation, alors que l'extension active reflète celui des éléments contractiles de l'articulation concernée.

— Dans l'extension active, les muscles moteurs impliqués sont :

Pour l'articulation scapulo-humérale :

- le grand rond
- le petit rond
- le faisceau postérieur du deltoïde
- le grand dorsal

Pour l'articulation scapulo-thoracique :

- le rhomboïde
- le faisceau moyen du trapèze
- le grand dorsal

— L'évaluation de la fonction musculaire ou ''testing'' précisera la force musculaire de chaque muscle.

— En présence d'une radiculalgie cervico-brachiale, l'ostéopathe devra vérifier l'intégralité articulaire du segment rachidien correspondant, ainsi que les composantes des lignes mathématiques du corps humain concernées (Cf. ''Lésions ostéopathiques vertébrales'' Tome II, chapitre XXVIII)

TEST DE ROTATION INTERNE PASSIF DES ARTICULATIONS SCAPULO-HUMERALES

(H.H. Fryette)

— **Position de référence physiologique**

• Les avant-bras de la patiente sont fléchis à 90° afin d'éviter l'intervention des mouvements de prono-supination.

• Les avant-bras sont en rotation interne de 30° au début du test. Cette rotation correspond à l'équilibre des rotateurs.

— **Amplitude**

Elle est de l'ordre de 100 à 110° et, pour l'atteindre, il est indispensable que les bras du sujet passent derrière le tronc.

L'amplitude de rotation interne apparaît plus importante que celle de rotation externe.

L'amplitude de rotation interne doit, dans ce test, se limiter aux articulations scapulo-humérales afin que l'omoplate ne participe pas au mouvement en réalisant une abduction.

— **Test**

• La patiente est assise au bord de la table qui est descendue en position basse.

• Le praticien se tient debout derrière elle.

• Au début du test, les bras du sujet sont en abduction à 45° et en rotation interne de 30°. Ses avant-bras sont fléchis à 90°.

• Les deux mains de l'ostéopathe saisissent la face dorsale des poignets de la patiente et les tire d'avant en arrière pour réaliser une rotation interne passive en abduction à 45° des articulations scapulo-humérales.

• Le praticien compare bilatéralement les amplitudes obtenues.

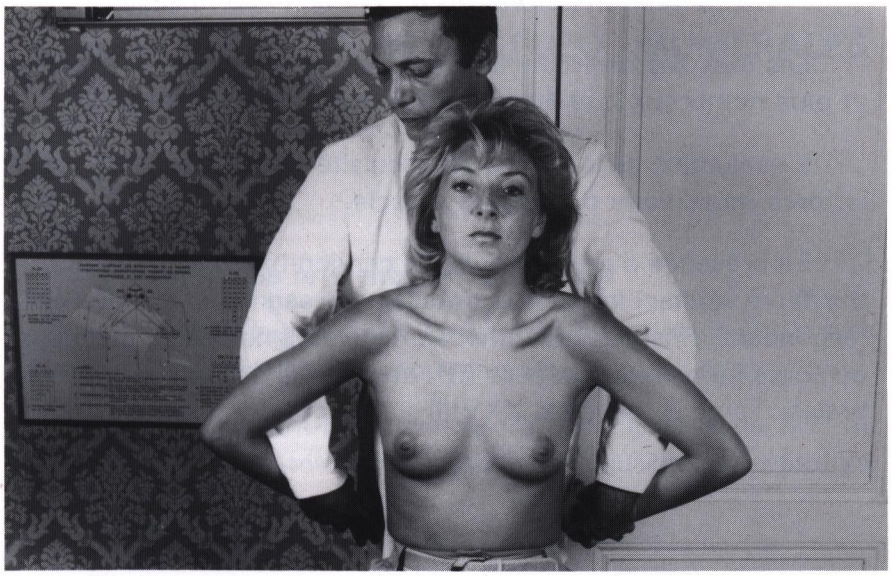

Test de rotation interne passif des articulations scapulo-humérales.

Déductions et remarques

A l'exception de la rétraction capsulaire, la limitation en rotation interne est surtout imputable aux éléments contractiles de l'articulation.

La limitation de la rotation interne est souvent due à une tension excessive des muscles sous-épineux ou petit rond.

La rotation interne passive devra être comparée avec la rotation interne active.

La rotation interne passive témoigne de l'état des éléments non contractiles de l'articulation, alors que la rotation interne active reflète celui des éléments contractiles de l'articulation concernée.

Dans la rotation interne active de l'articulation scapulo-humérale, les muscles moteurs impliqués sont les suivants :

- le grand dorsal
- le grand rond
- le sous-scapulaire
- le grand pectoral

Les muscles rotateurs internes sont à la fois plus puissants et plus nombreux que les muscles rotateurs externes.

L'évaluation de la fonction musculaire ou ''testing'' précisera la force musculaire de chaque muscle.

En présence d'une radiculalgie cervico-brachiale, l'ostéopathe devra vérifier l'intégralité articulaire du segment rachidien correspondant, ainsi que les composantes des lignes mathématiques du corps humain concernées (Cf. Lésions ostéopathiques vertébrales, Tome II, chapitre XXVIII).

TEST DE ROTATION INTERNE PASSIF DES ARTICULATIONS SCAPULO - HUMERALES

(Pruzzo-Moran-Mitchell)

— **Position de référence physiologique**

• Les avant-bras de la patiente sont fléchis à 90° afin d'éviter l'intervention des mouvements de prono-supination.

• Les avant-bras sont en rotation interne de 30° au début du test. Cette rotation correspond à l'équilibre des rotateurs.

— **Amplitude**

Elle est de l'ordre de 100 à 110° et, pour l'atteindre, il est indispensable que les bras du sujet passent derrière le tronc.

L'amplitude de rotation interne apparaît plus importante que celle de rotation externe.

L'amplitude de rotation interne doit, dans ce test, se limiter aux articulations scapulo-humérales afin que l'omoplate ne participe pas au mouvement en réalisant une abduction.

— **Test**

• La patiente est assise au bord de la table qui est descendue en position basse.

• Le praticien se tient debout derrière elle.

• Au début du test, les bras du sujets sont en abduction à 90° et en rotation interne de 30°. Ses avant-bras sont fléchis et pendent verticalement.

• Pendant que les avant-bras de l'ostéopathe soutiennent les bras de la patiente, ses deux mains saisissent la face dorsale des poignets de cette dernière pour les tirer d'avant en arrière et réaliser ainsi une rotation interne passive en abduction à 90° des articulations scapulo-humérales. Le praticien compare bilatéralement les amplitudes obtenues.

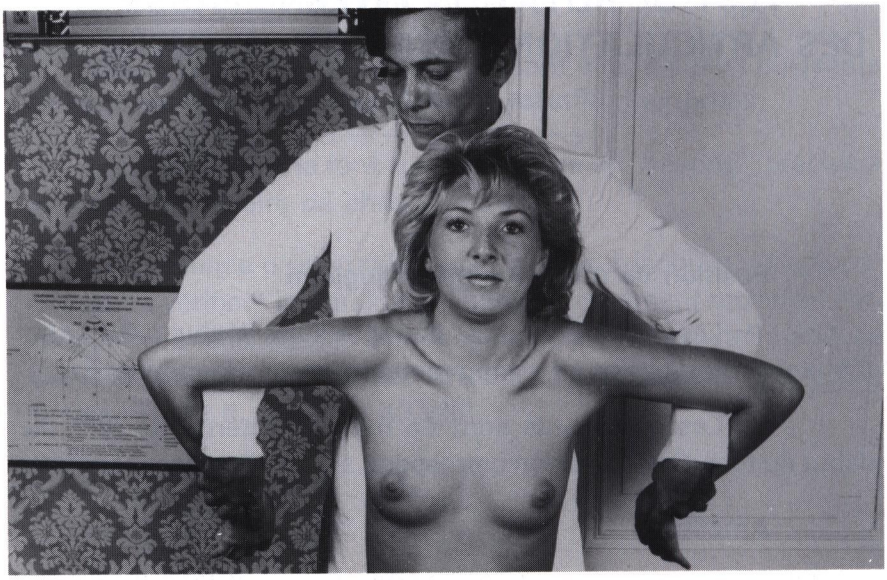

Test de rotation interne passif des articulations scapulo-humérales

Déductions et remarques

A l'exception de la rétraction capsulaire, la limitation de la rotation interne est surtout imputable aux éléments contractiles de l'articulation.

La limitation en rotation interne est souvent due à une tension excessive des muscles sous-épineux ou petit-rond.

La rotation interne passive devra être comparée avec la rotation interne active.

La rotation interne passive témoigne de l'état des éléments non contractiles de l'articulation, alors que la rotation interne active reflète celui des éléments contractiles de l'articulation concernée.

Dans la rotation interne active de l'articulation scapulo-humérale, les muscles moteurs impliqués sont les suivants :

- le grand dorsal
- le grand rond
- le sous-scapulaire
- le grand pectoral

Les muscles rotateurs internes sont à la fois plus puissants et plus nombreux que les muscles rotateurs externes.

L'évaluation de la fonction musculaire ou ''testing'' précisera la force musculaire de chaque muscle.

En présence d'une radiculalgie cervico-brachiale, l'ostéopathe devra vérifier l'intégralité articulaire du segment rachidien correspondant, ainsi que les composantes des lignes mathématiques du corps humain concernées (Cf. Lésions ostéopathiques vertébrales Tome II, chapitre XXVIII)

TEST DE ROTATION EXTERNE PASSIF DES ARTICULATIONS SCAPULO-HUMERALES

(Pruzzo-Moran-Mitchell)

— Position de référence physiologique

• Les avant-bras de la patiente sont fléchis à 90° afin d'éviter l'intervention des mouvements de prono-supination.

• Les bras sont en rotation interne de 30° au début du test. Cette rotation correspond à l'équilibre des rotateurs.

— **Amplitude**

Elle est de l'ordre de 80° et s'avère moins importante que celle de rotation interne. L'amplitude de rotation externe doit, dans ce test, se limiter aux articulations scapulo-humérales afin que l'omoplate ne participe pas au mouvement en réalisant une adduction.

— **Test :**

• La patiente est assise sur la table qui est descendue en position basse.

• Le praticien se tient debout derrière elle.

• Au début du test, les bras du sujet sont en abduction à 90° et en rotation interne de 30°. Ses avant-bras sont fléchis et angulés à 90° avec ses bras.

• Les deux mains de l'ostéopathe saisissent, au-dessus des coudes, les avant-bras de la patiente pour les tirer d'avant

en arrière et réaliser ainsi une rotation externe passive en abduction des articulations scapulo-humérales.

- Le praticien compare bilatéralement les amplitudes obtenues.

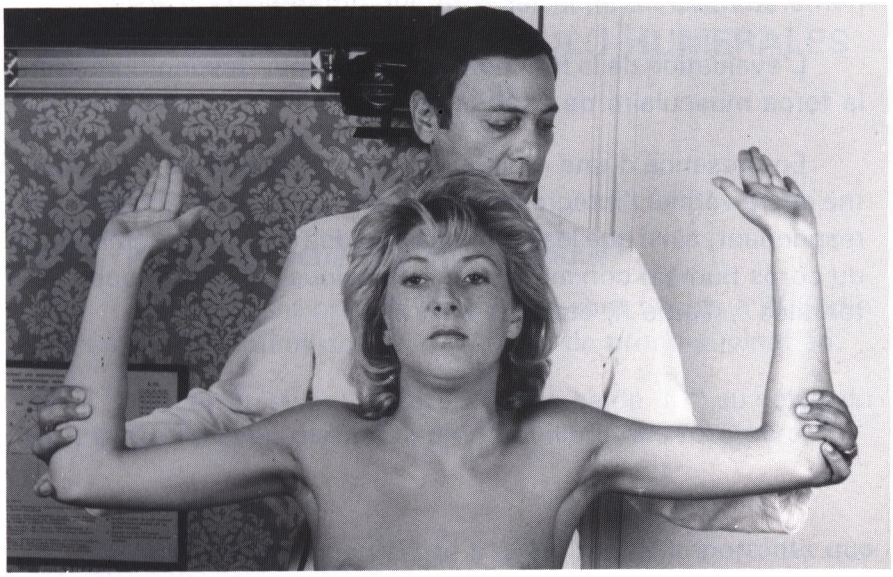

Test de rotation externe passif des articulations scapulo-humérales

Déductions et remarques

A l'exception de la rétraction capsulaire, la limitation de la rotation externe est surtout imputable aux éléments contractiles de l'articulation.

La rotation externe passive devra être comparée avec la rotation externe active.

La rotation externe passive témoigne de l'état des éléments non contractiles de l'articulation, alors que la rotation externe active reflète celui des éléments contractiles de l'articulation concernée.

Dans la rotation externe active de l'articulation scapulo-humérale, les muscles moteurs impliqués sont les suivants :

- le sous-épineux
- le petit rond

Les muscles rotateurs externes sont moins puissants et moins nombreux que les muscles rotateurs internes.

L'évaluation de la fonction musculaire ou ''testing'' précisera la force musculaire de chaque muscle.

En présence d'une radiculalgie cervico-brachiale, l'ostéopathe devra vérifier l'intégralité articulaire du segment rachidien correspondant, ainsi que les composantes des lignes mathématiques du corps humain concernées (Cf. ''Lésions ostéopathiques vertébrales'', Tome II, chapitre XXVIII)

TEST DE ROTATION EXTERNE PASSIF DES ARTICULATIONS SCAPULO-HUMERALES

(H.H. Fryette)

— **Position de référence physiologique**

• Les avant-bras de la patiente sont fléchis à 90° afin d'éviter l'intervention des mouvements de prono-supination.

• Les bras sont en rotation interne de 30° au début du test. Cette rotation correspond à l'équilibre des rotateurs.

— **Amplitude**

Elle est de l'ordre de 80° et s'avère moins importante que celle de rotation interne. L'amplitude de rotation externe doit, dans ce test, se limiter aux articulations scapulo-humérales afin que l'omoplate ne participe pas au mouvement en réalisant une adduction.

— **Test :**

• La patiente est assise au bord de la table qui est descendue en position basse.

• Le praticien se tient debout derrière elle.

• Au début du test, les bras du sujet sont en adduction, collés au corps et en rotation interne de 30°. Ses avant-bras sont fléchis, horizontaux et angulés à 90° avec ses bras.

• Les deux mains de l'ostéopathe saisissent les poignets de la patiente pour les tirer de dedans en dehors et réaliser ainsi une rotation externe passive en adduction des articulations scapulo-humérales.

• Le praticien compare bilatéralement les amplitudes obtenues.

Test de rotation externe passif des articulations scapulo-humérales

— **Déductions et remarques**

A l'exception de la rétraction capsulaire, la limitation de la rotation externe est surtout imputable aux éléments contractiles de l'articulation.

La rotation externe passive devra être comparée avec la rotation externe active.

La rotation externe passive témoigne de l'état des éléments non contractiles de l'articulation, alors que la rotation externe active reflète celui des éléments contractiles de l'articulation concernée.

Dans la rotation externe active de l'articulation scapulo-humérale, les muscles moteurs impliqués sont les suivants :

- le sous-épineux
- le petit rond

Les muscles rotateurs externes sont moins puissants et moins nombreux que les muscles rotateurs internes.

L'évaluation de la fonction musculaire ou ''testing'' précisera la force musculaire de chaque muscle.

En présence d'une radiculalgie cervico-brachiale, l'ostéopathe devra vérifier l'intégralité articulaire du segment rachidien correspondant, ainsi que les composantes des lignes mathématiques du corps humain concernées (Cf. ''Lésions ostéopathiques vertébrales'', Tome II, chapitre XXVIII).

TEST DESTINE A METTRE EN EVIDENCE UNE TENDINITE DU MUSCLE SUS-EPINEUX A DROITE

— La patiente est assise au bord de la table qui est descendue en position basse.

— L'ostéopathe se tient debout derrière elle, du côté droit.

— Le bras droit du sujet est collé au corps et son coude est fléchi à 90°.

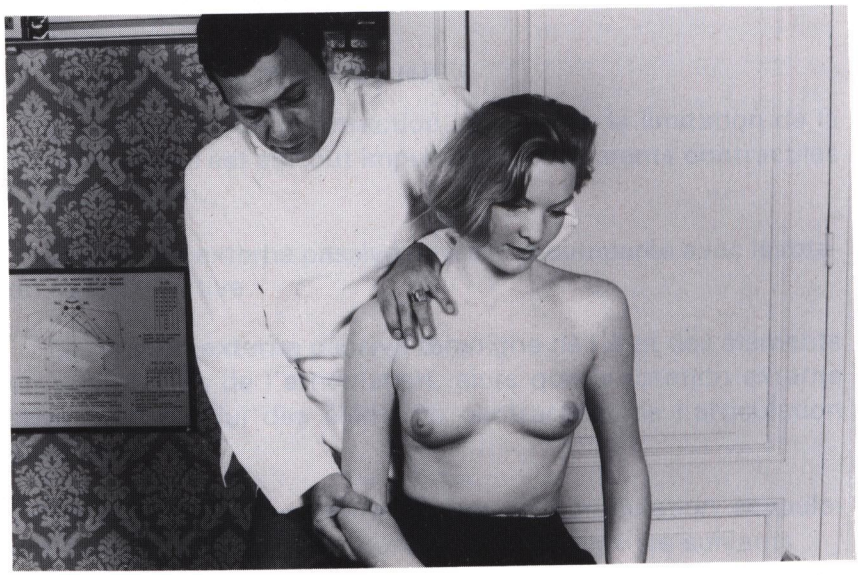

Test destiné à mettre en évidence une tendinite du sus-épineux à droite.

— La main gauche du praticien épouse le trapèze droit de la patiente, pendant que sa main droite empaume la face externe du coude homologue.

— L'ostéopathe demande au sujet un brusque début d'abduction, contre sa résistance.

Déductions

— Si la patiente perçoit immédiatement, au début de l'abduction, une douleur située à la partie antéro-latérale de l'épaule, pouvant irradier à la face externe du bras, l'atteinte du muscle sus-épineux est problable.

Remarques

— Ce test n'est cependant pas absolu, car le rôle de ''starter de l'abduction'' du sus-épineux n'est pas tout à fait vrai. Effectivement, de récentes expérimentations ont montré que le sus-épineux était capable, à lui seul, de réaliser une abduction tout à fait comparable à celle du deltoïde. Cependant, bien que son rôle de ''starter'' ne soit pas tout à fait vrai, on peut néanmoins le considérer comme efficace au début de l'abduction.

— Ce test permet un diagnostic différentiel avec une radiculalgie du type C 5.

— Il est à noter que dans la tendinite du sus-épineux, un point douloureux exquis peut être mis en évidence au niveau de la grosse tubérosité.

TEST DESTINE A METTRE EN EVIDENCE UNE TENDINITE OU UNE LUXATION DE LA LONGUE PORTION DU BICEPS A DROITE

— Il faut se souvenir que le tendon de la longue portion du biceps est d'abord intra-capsulaire au contact de la tête humérale puis, extra-capsulaire dans la gouttière bicipitale, transformée en tunnel ostéo-fibreux par le ligament huméral transverse de GORDON-BRODIE.

— Son trajet incurvé expose la longue portion du biceps, lors d'une contraction, à rejoindre la ligne droite et à s'irriter sur l'échancrure inter-tubérositaire ainsi que sur la lèvre interne de la coulisse bicipitale.

— La patiente est assise au bord de la table qui est descendue en position basse.

— L'ostéopathe, assis, fait face au sujet.

— Le bras droit de la patiente reste collé au corps. Son coude est fléchi à 90° et son avant-bras droit se trouve en pronation.

— La main gauche du praticien supporte le coude droit du sujet et sa main droite saisit le poignet.

— L'ostéopathe demande à la patiente de réaliser, contre sa résistance, une flexion de l'avant-bras sur le bras et une supination de l'avant-bras droit.

— Lorsque le tendon du long biceps est victime d'une inflammation ou d'une luxation, la patiente perçoit nettement, à l'occasion de ce test, une douleur typique qu'elle peut localiser au niveau de la coulisse bicipitale.

Test de la tendinite ou de la luxation de la longue portion du biceps, à droite

Remarques :

— La technique de normalisation s'effectuera de préférence en rotation interne car c'est dans cette position que le tendon du long biceps bénéficie du maximum de relâchement.

TEST DESTINE A METTRE EN EVIDENCE UNE TENDINITE DES MUSCLES CORACO-BRACHIAL ET COURT BICEPS, A DROITE

— Il est nécessaire de se souvenir des insertions et du trajet de chacun de ces muscles :

1) Le coraco-brachial

Il va du sommet de l'apophyse coracoïde à la face interne de l'humérus, à côté du sommet du ''V deltoïdien''. Il est oblique en avant, en bas et en dehors.

2) Le court biceps

Il va du sommet de l'apophyse coracoïde, insertion commune avec le tendon du coraco-brachial, à la moitié postérieure de la tubérosité bicipitale du radius. Il est vertical, légèrement oblique en dehors.

— La patiente est assise au bord de la table qui est descendue en position basse.

— L'ostéopathe se tient debout derrière elle.

— Pendant que la main gauche du praticien épouse le trapèze droit du sujet, sa main droite saisit le bras droit légèrement au-dessus du coude. L'avant-bras de la patiente est tendu et en pronation.

— L'ostéopathe demande au sujet d'élever son bras tendu contre sa résistance.

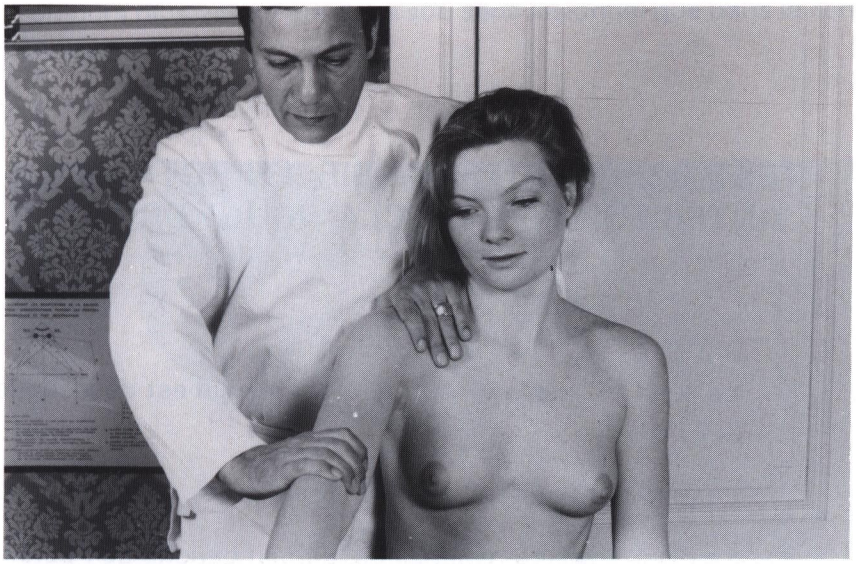

Test destiné à mettre en évidence une tendinite des muscles coraco-brachial et court biceps, à droite.

Déductions

— Lorsque ces deux muscles sont impliqués, la patiente perçoit une douleur coracoïdienne, correspondant à l'insertion haute des muscles coraco-brachial et court biceps.

TEST DE MOBILITE PASSIF, EN ROTATION ANTERIEURE, DE LA CLAVICULE DROITE

— Le sujet est assis au bord de la table qui est descendue en position basse.

— Le praticien se tient derrière la patiente, du côté droit.

— La pince ''pouce-majeur'' de la main gauche de l'ostéopathe prend contact avec les bords antérieur et postérieur de la clavicule droite.

— Le bras droit du praticien empaume celui du sujet un peu au-dessus du coude et lui fait subir un mouvement de rétropulsion ou d'extension.

— Lors de ce mouvement de rétropulsion, l'omoplate droite effectue normalement un mouvement de ''sonnette'' tel que son angle inférieur se déplace en dedans et en arrière et que l'acromion et l'articulation acromio-claviculaire deviennent horizontaux. La clavicule effectue alors un mouvement de ROTATION ANTERIEURE passive, limité par le ligament conoïde.

— Si la clavicule droite présente une restriction de mobilité ou si une tension anormale de l'aponévrose cervicale superficielle secondaire à une lésion du temporal en rotation externe ou à un blocage occipito-mastoïde existe, cette rotation antérieure sera limitée dans son excursion ou ne s'effectuera pas et, lors du retour à la position neutre, celle-ci apparaîtra nettement en rotation postérieure avec un bord antérieur saillant. Ces signes seront aisément perçus par la pince ''pouce-majeur'' de la main gauche de l'ostéopathe et on pourra alors qualifier cette restriction de

mobilité de LESION CLAVICULAIRE EN ROTATION POSTERIEURE DROITE, en vertu du principe qui veut qu'une lésion se déplace toujours plus volontiers dans son sens lésionnel que dans le sens inverse.

Test de mobilité passif, en rotation antérieure, de la clavicule droite.

TEST DE MOBILITE PASSIF, EN ROTATION POSTERIEURE DE LA CLAVICULE DROITE

— Le sujet est assis au bord de la table qui est descendue en position basse.

— Le praticien se tient derrière la patiente, du côté droit.

— La pince ''pouce-majeur'' de la main gauche de l'ostéopathe prend contact avec les bords antérieur et postérieur de la clavicule droite.

— Le bras droit du praticien empaume celui du sujet un peu au-dessus du coude et lui fait subir un mouvement d'antépulsion ou de flexion.

— Lors de ce mouvement d'antépulsion, l'omoplate droite effectue normalement un mouvement de ''sonnette'' tel que son angle inférieur se déplace en dehors et en avant et que l'acromion et l'articulation acromio-claviculaire deviennent verticaux. La clavicule effectue alors un mouvement de ROTATION POSTERIEURE passive, limité par le ligament trapézoïde.

— Si la clavicule droite présente une restriction de mobilité ou si une tension anormale de l'aponévrose cervicale moyenne secondaire à une lésion ostéopathique du temporal en rotation interne ou à un blocage occipito-mastoïde existe, cette rotation postérieure sera limitée dans son excursion ou ne s'effectuera pas et, lors du retour à la position neutre, celle-ci apparaîtra nettement en rotation antérieure avec un bord postérieur convexe saillant. Ces signes seront aisément perçus par la pince ''pouce-majeur'' de la main gauche de l'ostéopathe et on pourra alors qualifier

cette restriction de mobilité de LESION CLAVICULAIRE EN ROTATION ANTERIEURE DROITE, en vertu du principe qui veut qu'une lésion se déplace toujours plus volontiers dans son sens lésionnel que dans le sens inverse.

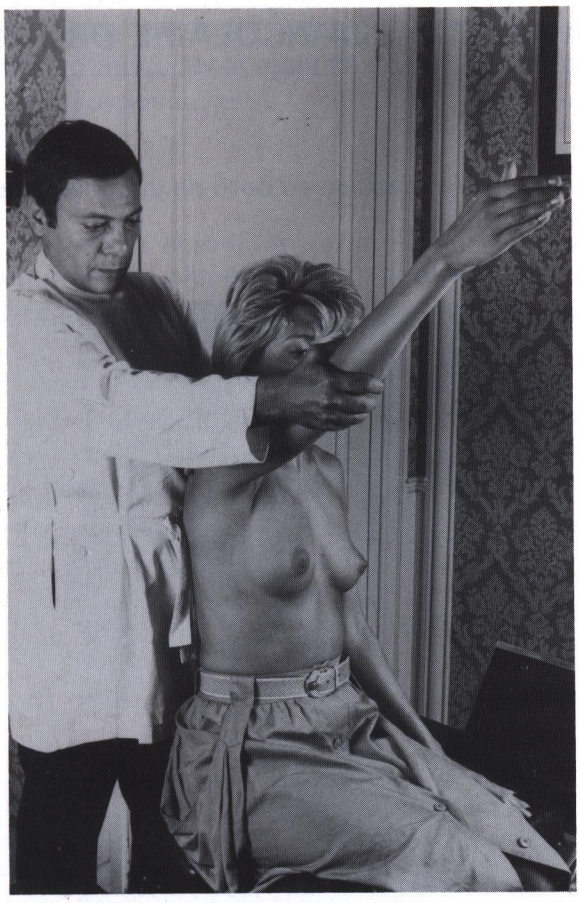

Test de mobilité passif, en rotation postérieure, de la clavicule droite.

TEST DE MOBILITE PASSIF DES MOUVEMENTS DE GLISSEMENTS VERTICAUX DE L'ARTICULATION ACROMIO-CLAVICULAIRE DROITE

— La patiente est assise au bord de la table qui est descendue en position basse.

— Le praticien se tient derrière elle, du côté droit.

Test de mobilité des mouvements de glissements verticaux de l'articulation acromio-claviculaire droite

— La main droite de l'ostéopathe soutient le coude droit fléchi du sujet, pendant que le majeur et le pouce de sa main gauche palpent l'articulation acromio-claviculaire droite.

— La main droite du praticien imprime au coude droit de la patiente une poussée verticale de bas en haut qui ascensionne son épaule droite suivie ensuite d'une traction de haut en bas dans l'axe du bras. Cette manœuvre permet au pouce et au majeur de sa main gauche d'apprécier la mobilité articulaire verticale de l'articulation acromio-claviculaire.

Déductions

— Si l'extrémité acromiale de la clavicule droite s'ascensionne mais ne s'abaisse pas, il s'agira plus volontiers d'une ''SUBLUXATION ACROMIO-CLAVICULAIRE SUPERIEURE A DROITE'' du Stade I.

— Si l'extrémité acromiale de la clavicule droite s'abaisse mais ne s'élève pas, il s'agira plus volontiers d'une ''SUBLUXATION ACROMIO-CLAVICULAIRE INFERIEURE A DROITE'', bien que cette lésion s'avère nettement moins fréquente que la précédente.

TEST DE MOBILITE ACTIF DES MOUVEMENTS DE GLISSEMENTS INFERIEURS DES ARTICULATIONS STERNO-CLAVICULAIRES

— La patiente est allongée en décubitus.

— Les deux majeurs de l'ostéopathe prennent contact avec les extrémités internes des clavicules, au niveau de la fourchette sternale.

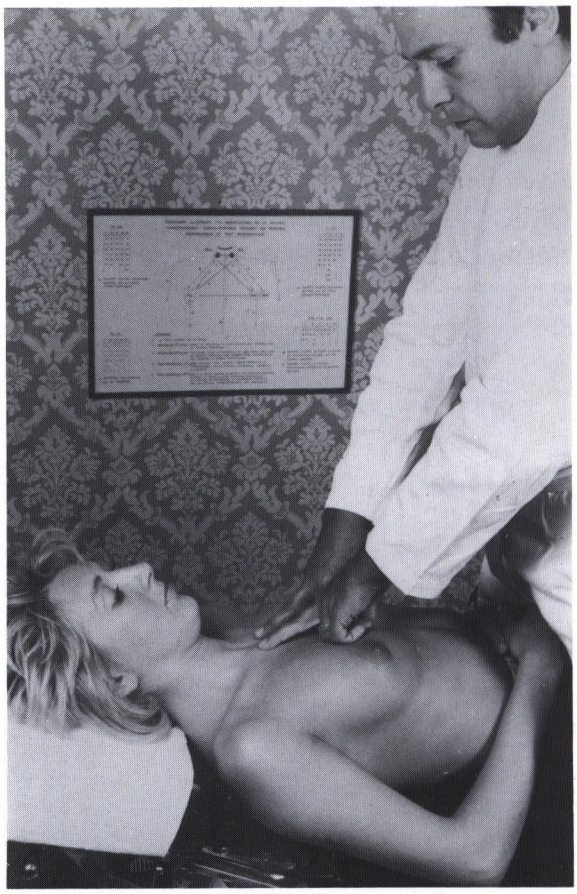

Test de mobilité des mouvements de glissements inférieurs des articulations sterno-claviculaires : contact des majeurs

— Le praticien demande au sujet de hausser ses épaules sans les décoller du plan de la table. Dans ce mouvement, pendant que les extrémités externes des clavicules s'élèvent, les extrémités internes s'abaissent.

— L'ostéopathe compare bilatéralement l'abaissement des extrémités sterno-claviculaires.

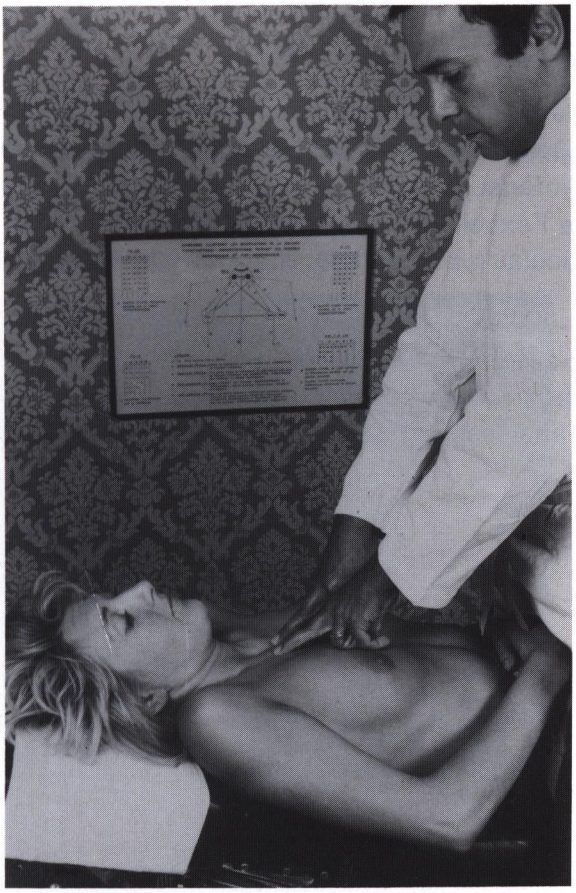

Test de mobilité des mouvements de glissements inférieurs des articulations sterno-claviculaires : la patiente hausse les épaules.

Déductions

— Le praticien apprécie tout d'abord l'existence d'une éventuelle asymétrie des extrémités internes claviculaires. Si elle existe, il devra en tenir compte dans l'interprétation des résultats car ce n'est pas la position d'un segment osseux par rapport à son voisin qui conditionne la lésion ostéopathique, mais la constatation d'une restriction de mobilité partielle ou totale.

— Si l'extrémité interne de la clavicule gauche ne s'abaisse pas par rapport à son homologue opposée, cela signe une restriction de mobilité que l'on pourra qualifier de ''SUBLUXATION STERNO-CLAVICULAIRE SUPERIEURE A GAUCHE'', en vertu du principe qui veut qu'une articulation se déplace toujours plus volontiers dans son sens lésionnel que dans le sens inverse.

Remarques

— L'élévation de l'extrémité interne de la clavicule ne fera pas l'objet d'un test particulier car la subluxation sterno-claviculaire inférieure est difficilement envisageable sans fracture, par suite de l'excellente coaptation de la partie inférieure de la surface articulaire manubriale et de la contexture anatomique attenante.

— Par ailleurs, il est à noter que l'amplitude d'élévation de l'extrémité interne claviculaire s'avère très réduite : 3 cm, par rapport à son abaissement : 10 cm.

TEST DE MOBILITE PASSIF DES MOUVEMENTS ANTERO-POSTERIEURS DES ARTICULATIONS STERNO-CLAVICULAIRES

Considérons l'articulation sterno-claviculaire gauche :

— La patiente est allongée en décubitus.

— L'ostéopathe se tient du côté gauche.



Test de mobilité passif des mouvements antéro-postérieurs de l'articulation sterno-claviculaire gauche

— Le majeur de la main gauche du praticien prend contact avec l'extrémité interne de la clavicule gauche.

— La main droite de l'ostéopathe saisit le poignet du sujet et imprime à son bras gauche :

- une traction verticale
- une rotation externe
- et une adduction horizontale

— Le majeur de la main gauche du praticien perçoit le mouvement postérieur de l'extrémité interne de la clavicule gauche.

Articulation sterno-claviculaire droite

Ce test doit être répété du côté droit pour obtenir une appréciation comparative.

Déductions

— Le praticien apprécie tout d'abord l'existence d'une éventuelle asymétrie des extrémités internes claviculaires. Si elle existe, il devra en tenir compte dans l'appréciation des résultats.

— Ce test étant bilatéral et comparatif, si l'extrémité interne de la clavicule gauche ne se postériorise pas par rapport à son homologue opposée, cela signe une restriction de mobilité que l'on pourra qualifier de ''SUBLUXATION STERNO-CLAVICULAIRE ANTERIEURE A GAUCHE'', en vertu du principe qui veut qu'une articulation se déplace toujours plus volontiers dans son sens lésionnel que dans le sens inverse.

TEST DE MOBILITE PASSIF DES MOUVEMENTS POSTERO-ANTERIEURS DES ARTICULATIONS STERNO-CLAVICULAIRES

Considérons l'articulation sterno-claviculaire gauche

— La patiente est allongée en décubitus.

— L'ostéopathe se tient du côté gauche. Il interpose un coussin entre la table et l'hémi-thorax gauche du sujet.

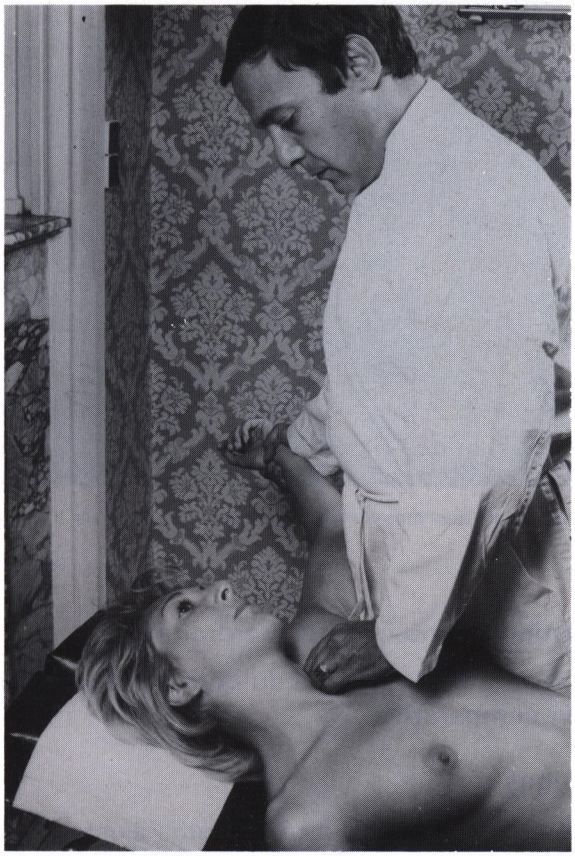

Test de mobilité passif des mouvements postéro-antérieurs de l'articulation sterno-claviculaire gauche

— Pendant que la main droite du praticien descend vers le sol, en abduction horizontale, le bras gauche de la patiente, le pouce, l'index et le majeur de sa main gauche apprécient l'excursion antérieure de l'extrémité interne de la clavicule gauche.

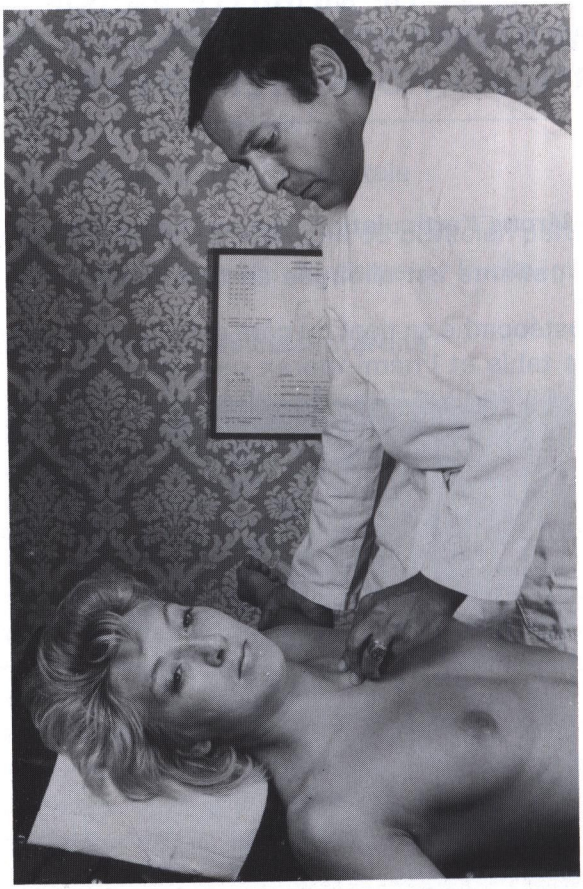

Test de mobilité passif des mouvements postéro-antérieurs de l'articulation sterno-claviculaire gauche

Articulation sterno-claviculaire droite :

— Ce test doit être répété du côté droit afin d'obtenir une appréciation comparative.

Déductions :

— Le praticien apprécie tout d'abord l'existence d'une éventuelle asymétrie des extrémités internes claviculaires. Si elle existe, il devra en tenir compte dans l'interprétation des résultats.

— Ce test étant bilatéral et comparatif, si l'extrémité interne de la clavicule gauche ne s'antériorise pas, par rapport à son homologue opposée, cela signe une restriction de mobilité que l'on pourra qualifier de ''SUBLUXATION STERNO-CLAVICULAIRE POSTERIEURE A GAUCHE'', en vertu du principe qui veut qu'une articulation se déplace toujours plus volontiers dans son sens lésionnel que dans le sens inverse.

EVALUATION MUSCULAIRE ACTIVE DES FIBRES SUPERIEURES DES TRAPEZES

Pour bien interpréter ce test, il est nécessaire de se souvenir des insertions crâniennes et claviculaires des fibres supérieures du trapèze :

— **Sur le crâne :**

- Protubérance occipitale externe.
- 1/3 interne de la ligne courbe occipitale supérieure.

— **Sur la clavicule :**

- Bord postérieur et face supérieure du 1/3 externe de la clavicule.

— La patiente est assise au bord de la table. Ses bras sont pendants et ses avant-bras reposent sur ses cuisses.

— Le praticien se tient debout derrière elle.

— L'index et le pouce des deux mains de l'ostéopathe prennent contact avec les parties postérieure et supérieure des articulations acromio-claviculaires droite et gauche.

— Le praticien demande au sujet de hausser ses épaules aussi haut que possible et de les relâcher ensuite. Il compare bilatéralement l'excursion verticale des articulations acromio-claviculaires droite et gauche et évalue la force musculaire et le degré de tension des fibres supérieures des trapèzes droit et gauche.

— Ce test peut aussi s'effectuer en décubitus sans pesanteur.

Evaluation musculaire active des fibres supérieures des trapèzes

Déductions

— Lorsque la lésion primaire est acromio-claviculaire ou sterno-claviculaire, l'ostéopathe pourra percevoir une tension anormale des fibres supérieures du trapèze :

- Dans la subluxation acromio-claviculaire inférieure
- Dans la subluxation sterno-claviculaire postérieure
- Dans la subluxation sterno-claviculaire supérieure

— Secondairement, une tension anormale des fibres supérieures du trapèze peut entraîner unilatéralement :

- Une flexion de l'occipital et de la symphyse sphéno-basilaire accompagnée d'une rotation externe temporale, pouvant perturber la circulation de l'oreille interne.
- Une restriction de mobilité de la suture occipito-mastoïde, susceptible de se répercuter sur le trou déchiré postérieur et sur les IXe, Xe et XIe nerfs craniens.

- Une restriction de mobilité de la tente du cervelet.
- Une perturbation du retour veineux par l'intermédiaire de la veine jugulaire.
- Des modifications tensionnelles de l'aponévrose cervicale superficielle.

Remarques :

Les deux chefs claviculaires du sterno-cleido-mastoïdien s'insérant sur la face supérieure du 1/3 interne de la clavicule et les fibres supérieures du trapèze s'attachant sur le bord postérieur et la face supérieure du 1/3 externe de la clavicule, nous assistons physiologiquement, entre ces deux muscles, à une heureuse complémentarité permettant de comprendre les mouvements inverses des extrémités claviculaires, acromiale et sternale et assurant en partie la stabilité de la clavicule.

TEST DE ROTATION INTERNE DES TEMPORAUX

— La patiente est allongée en décubitus.

— L'ostéopathe est assis à la tête du sujet.

— Les pouces du praticien épousent les apophyses mastoïdes temporales droite et gauche de la patiente. Ses éminences thénars sont au contact des écailles temporales droite et gauche. Ses autres doigts sont superposés sous l'occipital. Ses avant-bras sont relâchés et reposent sur la têtière.

— **Dans un premier temps,** l'ostéopathe apprécie bilatéralement l'amplitude générale du mouvement de rotation interne qui se produit physiologiquement pendant l'expiration.

— **Dans un deuxième temps,** les deux éminences thénars du praticien exercent une pression douce, de dehors en dedans, sur les écailles temporales droite et gauche du sujet pendant l'expiration, afin d'exagérer le mouvement de rotation interne des temporaux.

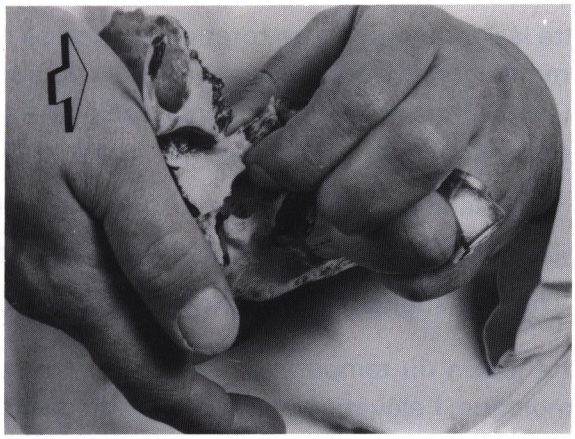

Test de rotation interne des temporaux : L'appui de l'éminence thénar s'effectue sur l'écaille temporale, de dehors en dedans.

Test de rotation interne des temporaux en expiration

Déductions :

— En vertu du principe qui veut qu'une articulation se déplace toujours plus volontiers dans son sens lésionnel que dans le sens inverse, une restriction de mobilité en rotation interne signera une lésion en rotation externe.

— Cette lésion temporale en rotation externe se rencontrera plus fréquemment lorsque les fibres supérieures du trapèze feront l'objet d'un excès tensionnel, entraînant l'occipital en flexion et, par voie de conséquence, le temporal en rotation externe :

- Dans la subluxation acromio-claviculaire inférieure.
- Dans la subluxation sterno-claviculaire postérieure.
- Dans la subluxation sterno-claviculaire supérieure.

— Cette lésion du temporal en rotation externe empêche, du côté homologue, l'élévation harmonieuse du diaphragme crânien, en le maintenant en position basse et peut produire une tension anormale de l'aponévrose cervicale superficielle.

Remarques :

— Il faut se souvenir :

- Que les temporaux sont des os pairs et périphériques.
- Que leur rotation interne s'accompagne physiologiquement d'un mouvement d'extension des os crâniens de la ligne médiane pendant la phase expiratoire.
- Et qu'ils font partie de la sphère d'influence de l'occipital.

EVALUATION MUSCULAIRE ACTIVE DES CHEFS CLEIDO-MASTOIDIEN ET CLEIDO-OCCIPITAL DES STERNO-CLEIDO-MASTOIDIENS

Pour bien interpréter ce test, il est nécessaire de se souvenir des insertions crâniennes et claviculaires des deux chefs claviculaires du sterno-cleido-mastoïdien :

— **Sur le crâne :**

- Apophyse mastoïde du temporal et ligne courbe occipitale supérieure

— **Sur la clavicule :**

- Face supérieure du 1/3 interne de la clavicule

La patiente est allongée en décubitus :

— **Pour le sterno-cleido-mastoïdien gauche :**

L'ostéopathe se tient debout en bout de table, à la tête du sujet, du côté droit.

La tête du sujet est en rotation droite.

Le praticien demande à la patiente de soulever sa tête, d'effectuer une rotation gauche et de maintenir cette position pendant qu'il exerce une résistance sur le temporal gauche.

Pendant que les doigts de la main droite de l'ostéopathe palpent l'insertion mastoïdienne gauche du sterno-cléido-mastoïdien, le pouce de sa gauche apprécie la tension du sterno-cleido-mastoïdien sur le 1/3 interne de la clavicule gauche.

— **Pour le sterno-cleido-mastoïdien droit :**

Le praticien se tient du côté gauche. La tête du sujet est en rotation gauche. L'ostéopathe demande à la patiente de soulever sa tête, d'effectuer une rotation droite et de maintenir cette position pendant qu'il exerce une résistance sur le temporal droit.

Pendant que les doigts de la main droite du praticien palpent l'insertion mastoïdienne droite du sterno-cleido-mastoïdien, le pouce de sa main gauche apprécie la tension du sterno-cleido-mastoïdien sur le 1/3 interne de la clavicule droite.

Evaluation musculaire active des chefs cleido-mastoïdien et cleido-occipital du sterno-cleido-mastoïdien droit.

Le praticien compare bilatéralement l'excursion verticale des articulations sterno-claviculaires droite et gauche et évalue la force musculaire et le degré de tension des deux chefs claviculaires du sterno-cleido-mastoïdien, à droite et à gauche et de l'aponévrose cervicale superficielle qui entoure à la manière d'une gaine le muscle précité.

Remarques

— Les deux chefs claviculaires du sterno-cleido-mastoïdien s'insérant sur la face supérieure du 1/3 interne de la clavicule et les fibres supérieures du trapèze s'attachant sur le bord

postérieur et la face supérieure du 1/3 externe de la clavicule, nous assistons physiologiquement, entre ces deux muscles, à une heureuse complémentarité permettant de comprendre les mouvements inverses des extrémités claviculaires, acromiale et sternale, et assurant en partie la stabilité de la clavicule.

Déductions :

— **Lorsque la lésion primaire est acromio-claviculaire ou sterno-claviculaire, l'ostéopathe pourra percevoir une tension anormale des deux chefs claviculaires du sterno-cleido-mastoïdien :**

- Dans la subluxation acromio-claviculaire supérieure
- Dans la subluxation sterno-claviculaire antérieure.

— **Secondairement une tension anormale des deux chefs claviculaires du sterno-cleido-mastoïdien peut entrainer unilatéralement :**

- Une lésion en rotation interne du temporal à même de se répercuter sur la circulation de l'oreille interne, sur l'os hyoïde et sur l'aponévrose cervicale moyenne.
- Une restriction de mobilité de la suture occipito-mastoïde, susceptible de se répercuter sur le trou déchiré postérieur et sur les IXe, X^{e} et XIe nerfs crâniens.
- Une restriction de mobilité de la tente du cervelet.
- Une perturbation du retour veineux par l'intermédiaire de la veine jugulaire.

TEST DE ROTATION EXTERNE DES TEMPORAUX

— La patiente est allongée en décubitus.

— L'ostéopathe est assis à la tête du sujet.

— Les pouces du praticien épousent les apophyses mastoïdes temporales droite et gauche de la patiente. Ses éminences thénars sont au contact des écailles temporales droite et gauche. Ses autres doigts sont superposés sous l'occipital. Ses avant-bras sont relâchés et reposent sur la têtière.

— **Dans un premier temps,** l'ostéopathe apprécie bilatéralement l'amplitude générale du mouvement de rotation externe qui se produit physiologiquement pendant l'inspiration.

— **Dans un deuxième temps,** les deux pouces du praticien exercent une pression modérée, de dehors en dedans, sur les apophyses mastoïdes temporales droite et gauche du sujet pendant l'inspiration, afin d'exagérer le mouvement de rotation externe des temporaux.

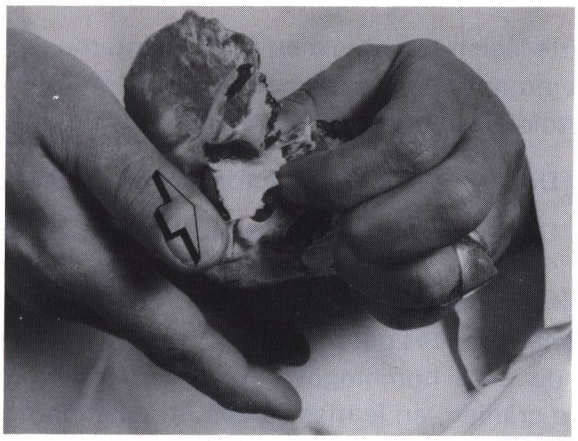

Test de rotation externe des temporaux : L'appui du pouce s'effectue sur l'apophyse mastoïde de dehors en dedans.

Test de rotation externe des temporaux en inspiration

Déductions :

— En vertu du principe qui veut qu'une articulation se déplace toujours plus volontiers dans son sens lésionnel que dans le sens inverse, une restriction de mobilité en rotation externe signera une lésion en rotation interne.

— Cette lésion temporale en rotation interne se rencontrera plus fréquemment lorsque le chef cleido-mastoïdien du sterno-cleido-mastoïdien fera l'objet d'un excès tensionnel :

- Dans la subluxation acromio-claviculaire supérieure.
- Dans la subluxation sterno-claviculaire antérieure.

— La lésion du temporal en rotation interne entraine bien souvent des conséquences pathologiques sur la fonction respiratoire empêche, du côté homologue, l'abaissement harmonieux du diaphragme crânien, en le maintenant en position haute et peut produire, par l'intermédiaire de l'os hyoïde, une tension anormale de l'aponévrose cervicale moyenne.

Remarques :

Il faut se souvenir :

- Que les temporaux sont des os pairs et périphériques
- Que leur rotation externe s'accompagne physiologiquement d'un mouvement de flexion des os crâniens de la ligne médiane pendant la phase inspiratoire.
- Et qu'ils font partie de la sphère d'influence de l'occipital

TEST DE MOBILITE DE LA SUTURE OCCIPITO-MASTOIDE, A DROITE, ENCORE APPELE ''V SPREAD''

Rappel d'anatomie ostéopathique :

Les bords supérieurs de l'occipital, articulaires avec les pariétaux présentent un biseau taillé aux dépens de la table interne.

Les bords inférieurs, de l'occipital, articulaires avec les temporaux, font l'objet :

— **Dans la portion verticale exo-crânienne et palpable** d'un biseau taillé aux dépens de la table externe.

— **et dans la portion horizontale endo-crânienne** d'un biseau taillé aux dépens de la table interne.

A la jonction de ces deux portions se trouve le pivot condylo-squamo-mastoïdien.



Le pivot condylo-squamo-mastoïdien

La longueur approximative de la suture occipito-mastoïde est de l'ordre de 4 à 5 cm.

Au pôle supérieur de la suture occipito-mastoïde se trouve une petite dépression : l'astérion qui représente la jonction entre l'occipital, le pariétal et le temporal.

Au pôle inférieur de la suture occipito-mastoïde se situe l'apophyse jugulaire.

Test

L'appréciation de la mobilité s'effectue, d'une part, par la palpation de la portion verticale de la suture occipito-mastoïde et, d'autre part, par la perception du flux céphalo-rachidien.

Il faut se souvenir, en ostéopathie crânienne, que si le mécanisme osseux et les membranes de tension réciproque (faux du cerveau, tente du cervelet) représentent le moteur du mouvement involontaire, la fluctuation du liquide céphalo-rachidien et la motilité innée du système nerveux central figurent la force motrice de ce mouvement involontaire.

La patiente est allongée en décubitus, la tête en légère rotation gauche. L'ostéopathe est assis à la tête du sujet, du côté droit. Il localise la suture occipito-mastoïde droite et applique les pulpes de l'index et du majeur de sa main droite, en ''V'', de part et d'autre de la suture, sur les berges occipitale et temporale. Ce sont les ''doigts receveurs''. L'avant bras du praticien est relâché et repose sur la têtière. Le majeur de sa main gauche prend contact avec la bosse frontale gauche du sujet, c'est-à-dire, au pôle diamétralement opposé à la suture occipito-mastoïde droite. Ce doigt dirige la fluctuation du liquide céphalo-rachidien vers la suture occipito-mastoïde droite.

La plus grande distance doit toujours être maintenue entre le doigt directeur frontal, représenté par le majeur de la main gauche et les doigts receveurs occipito-mastoïde, représentés par l'index et le majeur de la main droite de l'ostéopathe.

Le praticien apprécie la fluctuation du liquide céphalo-rachidien.

La suture occipito-mastoïde

Test de mobilité de la suture occipito-mastoïde droite.

Déductions

Lorsque la suture occipito-mastoïde fait l'objet d'une restriction de mobilité, ses berges se rapprochent et la membrane s'invagine. La portion verticale de la suture pourra apparaître sensible à la pression et revêtir des apparences différentes sous les doigts de l'ostéopathe :

— sensation d'arête, témoignant du rapprochement des berges suturales

— sensation de chevauchement

Si la suture occipito-mastoïde droite présente une restriction de mobilité, les doigts du praticien, au lieu de percevoir une poussée souple et rythmique, ressentiront l'onde battante et retenue du liquide céphalo-rachidien. Cette sensation témoignera de la résistance suturale à la fluctuation du liquide céphalo-rachidien.

CHAPITRE V

TECHNIQUES DE NORMALISATION DES LESIONS OSTEOPATHIQUES DE L'ÉPAULE

TECHNIQUE DE NORMALISATION GLOBALE DE L'EPAULE DROITE

(Nicholas)

— La patiente est allongée en procubitus et son bras droit pend hors de la table.

— L'ostéopathe se tient du côté droit.

Premier temps :

— Ses deux mains réunies empaument fermement l'extrémité supérieure de l'humérus droit du sujet et effectuent une traction vers le bas. Afin de faciliter la traction, l'avant-bras droit de la patiente est maintenu entre les genoux du praticien.

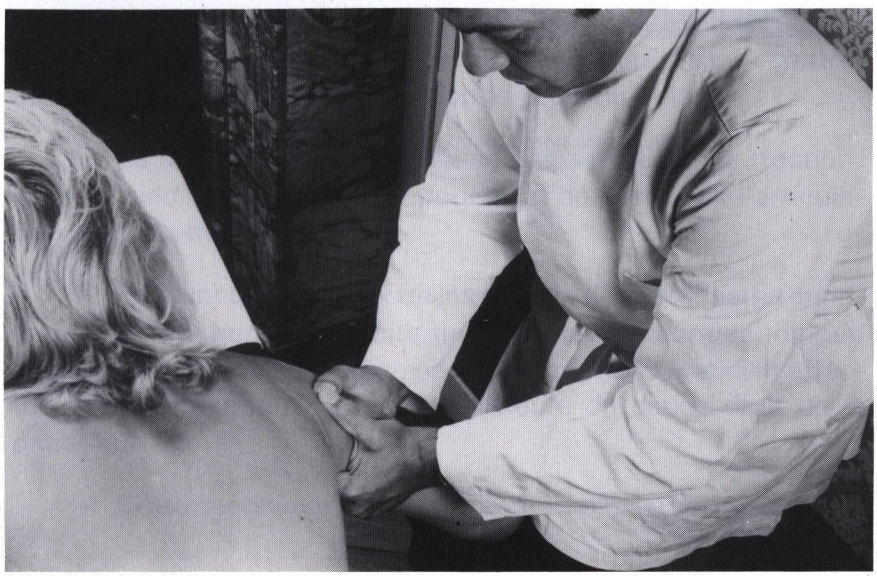

Technique de normalisation globale de l'épaule droite.
1er temps : traction

Deuxième temps :

— L'ostéopathe réalise, avec ses deux mains réunies, un mouvement de ''8'' vertical et horizontal au niveau de l'extrémité supérieure de l'humérus.

Technique de normalisation globale de l'épaule droite.
2e temps : mouvement de ''8''.

TECHNIQUE DE NORMALISATION GLOBALE DE l'EPAULE DROITE

— La patiente est allongée en décubitus.

— L'ostéopathe se tient du côté droit.

— Le bras droit du sujet est amené en position verticale.

— Le praticien adopte une station largement écartée, genoux fléchis.

— Les deux mains entrelacées de l'ostéopathe épousent la partie supérieure de la tête humérale droite de la patiente.

— La région pectorale droite du praticien réalise un contre-appui à la face postérieure du coude droit du sujet.

— La manœuvre se caractérise par un couple de traction, dans un plan horizontal, ayant pour effet de décoapter l'articulation scapulo-humérale.

— Pendant que les deux mains réunies de l'ostéopathe impriment à la tête humérale droite une traction horizontale, dirigée de dedans en dehors, la région pectorale droite du praticien effectue un contre-appui à la face postérieure du coude droit de la patiente.

— Cette technique doit être répétée plusieurs fois.

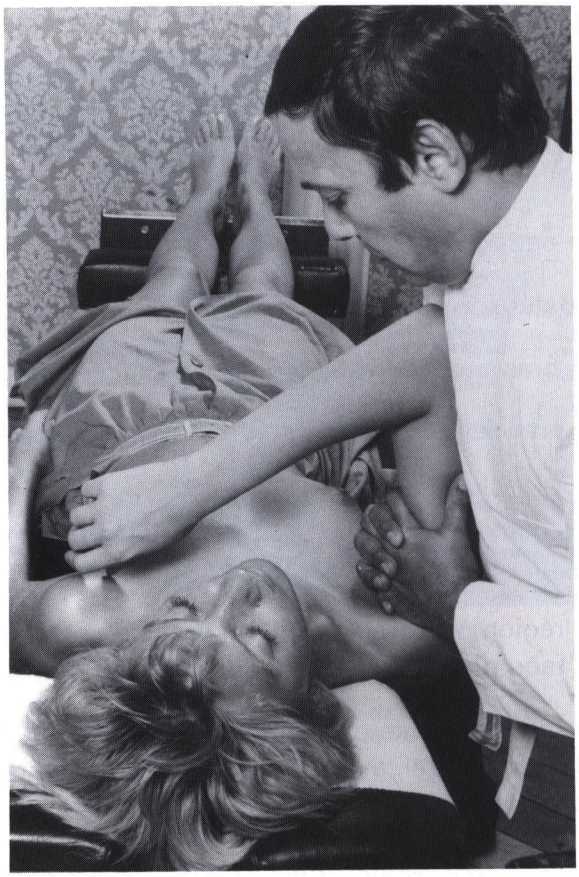

Technique de normalisation globale de l'épaule droite

TECHNIQUE DE NORMALISATION GLOBALE DE L'EPAULE DROITE

(Spencer et Nicholas)

— La patiente est allongée en décubitus latéral gauche et son bras inférieur gauche est dégagé. La têtière est surélevée.

— La jambe droite supérieure du sujet est fléchie et crochette le creux poplité de la jambe sous-jacente.

— L'ostéopathe fait face à la patiente.

Premier temps :

Technique de normalisation globale de l'épaule droite.
1er temps.

— Pendant que la pince ''pouce-index'' de la main droite du praticien épouse fermement l'articulation scapulo-humérale droite de la patiente, sa main gauche saisit le coude droit du sujet et le déplace d'avant en arrière et d'arrière en avant, sur un plan horizontal, jusqu'à la limite autorisée par la capsule de l'articulation scapulo-humérale.

Deuxième temps :

— La main droite de l'ostéopathe saisit le poignet droit de la patiente pour emmener son bras en abduction.

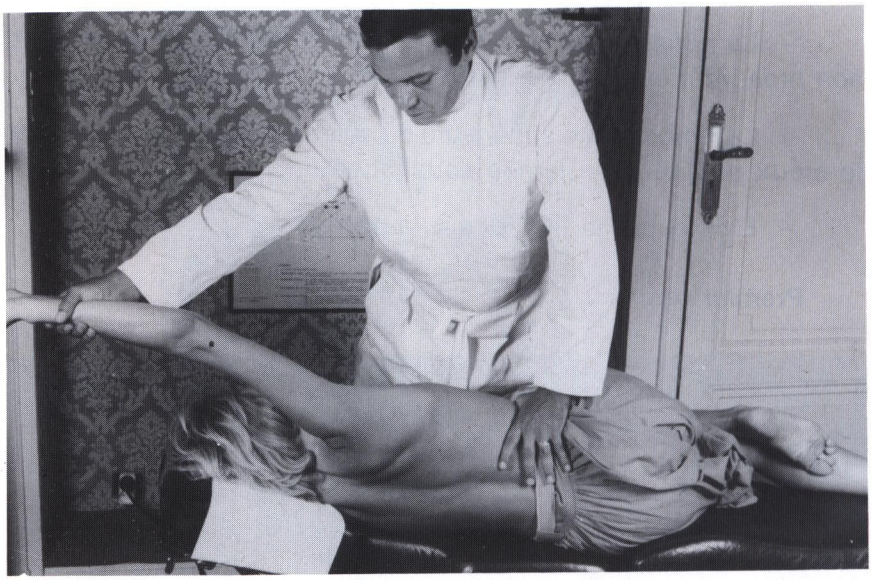

Technique de normalisation globale de l'épaule droite.
2e temps.

Troisième temps :

— Le bras droit du sujet est ramené en position verticale et son coude est fléchi.

— Pendant que la pince ''pouce-index'' de la main droite du praticien maintient l'épaule droite de la patiente, sa main gauche saisit le coude droit du sujet et lui imprime une série de petits

mouvements de circumduction passifs, dont le rayon augmentera progressivement en fonction de la liberté capsulaire scapulo-humérale.

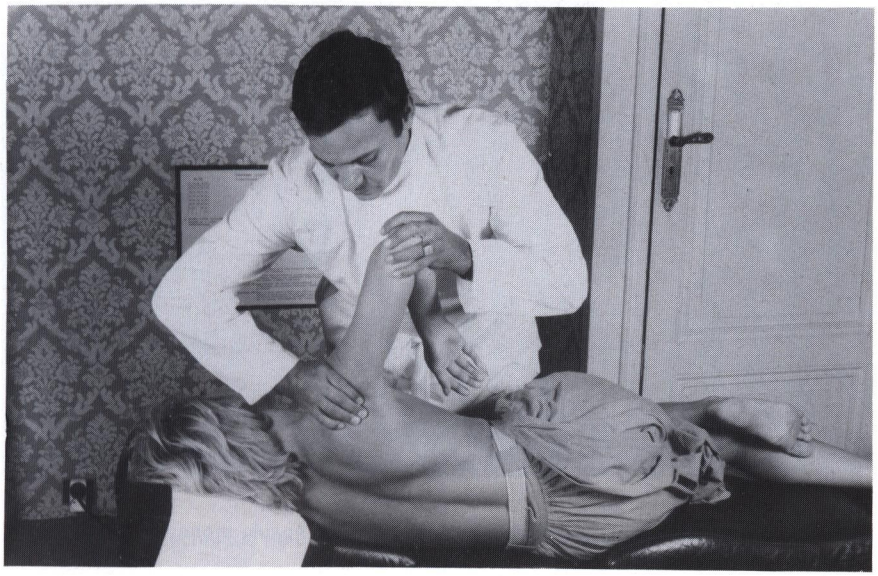

Technique de normalisation globale de l'épaule droite.
3e temps.

Quatrième temps :

— Pendant que la pince ''pouce-index'' de la main droite de l'ostéopathe continue de maintenir l'épaule droite de la patiente, sa main gauche étend l'avant-bras dans le prolongement du bras.

— La main gauche du praticien, saisissant le poignet droit du sujet, effectue une série de petits mouvements de circumduction passifs, en traction, dont le rayon augmentera progressivement en fonction de la liberté capsulaire scapulo-humérale.

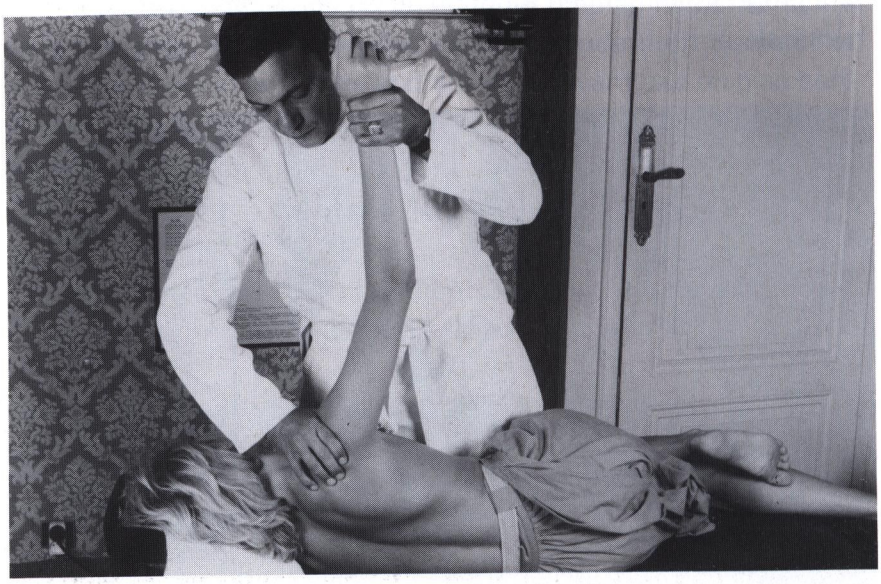

Technique de normalisation globale de l'épaule droite.
4e temps.

Cinquième temps :

— Le bras droit de la patiente est vertical et son avant-bras est fléchi de telle sorte qu'il se dirige en avant, vers son thorax.

— La pince ''pouce-index'' de la main droite de l'ostéopathe maintient toujours l'épaule droite du sujet.

— La main gauche du praticien saisit le coude droit de la patiente et lui fait subir un balancement doux et alternatif allant de la verticale à la tête du sujet et inversement.

Technique de normalisation globale de l'épaule droite.
5e temps.

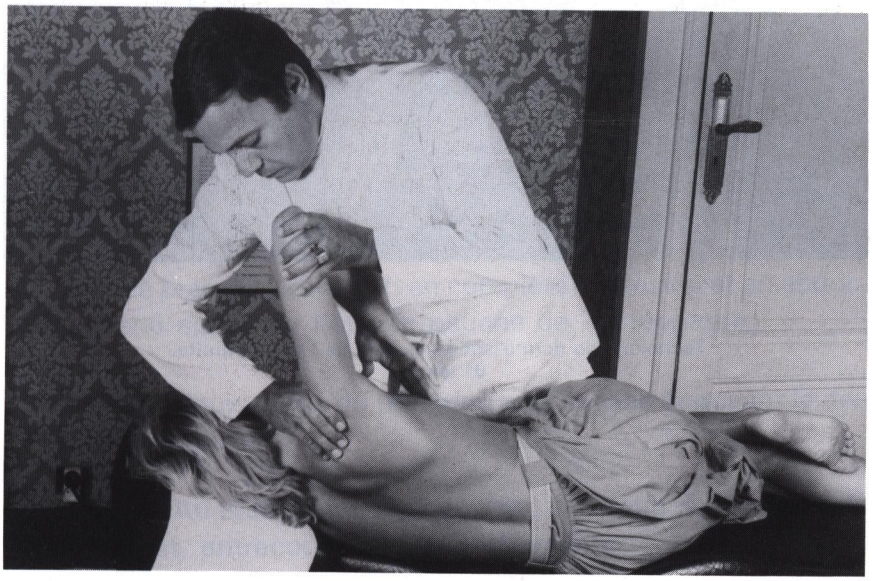

Sixième temps :

— L'avant-bras droit de la patiente est amené en rétropulsion.

— Pendant que la pince ''pouce-index'' de la main droite de l'ostéopathe maintient toujours l'épaule droite du sujet, sa main gauche saisit le coude droit de la patiente et lui fait subir une série de balancements d'arrière en avant, d'avant en arrière, de haut en bas et de bas en haut.

Technique de normalisation globale de l'épaule droite.
6e temps.

Technique de normalisation globale de l'épaule droite.
6e temps.

Septième temps :

— Les tissus mous et l'articulation scapulo-humérale ayant été bien mobilisés par les manœuvres précédentes, le praticien peut alors envisager la réalisation de ce septième temps.

— Le bras droit du sujet, en complète extension et en abduction, prend appui sur l'épaule gauche de l'ostéopathe.

— Les deux mains du praticien entrelacées épousent le deltoïde et impriment :

- Au bras droit de la patiente, une série de tractions de bas en haut, entrecoupées de relâchements.

- Et à son épaule droite, une série de pressions douces, dirigées de haut en bas et entrecoupées de relâchements.

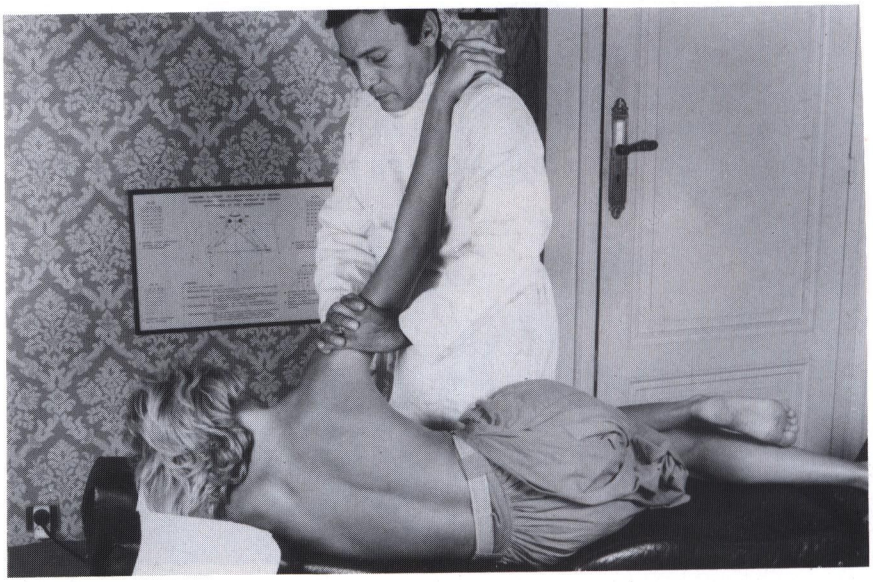

Technique de normalisation globale de l'épaule droite.
7e temps.

TECHNIQUE DE NORMALISATION GLOBALE DE L'ARTICULATION SCAPULO-THORACIQUE DROITE

— La patiente est allongée en décubitus latéral gauche.

— L'ostéopathe se tient par côté de la table et fait face au sujet. Il adopte une station largement écartée, genoux fléchis, et fait corps avec la patiente.

— Le bras droit du sujet repose sur le trapèze gauche du praticien et pend dans son dos.

— La pince ''pouce-index'' de la main droite de l'ostéopathe épouse la partie supérieure de la tête humérale droite de la patiente.

— La pince ''pouce-index'' de la main gauche du praticien s'infiltre sous l'angle inférieur de l'omoplate droite.

— La manœuvre est réalisée par le buste de l'ostéopathe, en contact avec celui du sujet, en effectuant un large mouvement de circumduction et en associant une traction de bas en haut.

Technique de normalisation globale de l'articulation scapulo-thoracique droite

TECHNIQUE DE DECOAPTATION MUSCULAIRE DU DELTOIDE, A DROITE

Première modalité :

— La patiente est assise au bord de la table qui est descendue en position basse.

— L'ostéopathe se tient du côté droit.

— L'avant-bras droit du sujet repose sur le trapèze gauche du praticien.

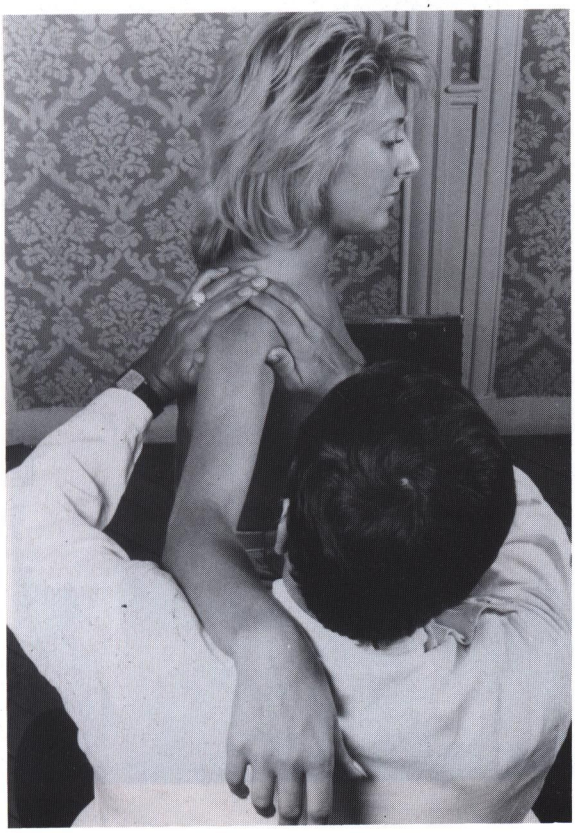

Technique de décoaptation musculaire du deltoïde à droite.
1ere modalité

— Les deux mains de l'ostéopathe, doigts entrelacés, coiffent le deltoïde droit de la patiente et ses pouces s'infiltrent latéralement sous les faisceaux antérieur et postérieur du deltoïde droit qu'ils soulèvent, décollent de l'os et dépriment.

— Cette manœuvre peut être répétée plusieurs fois, le cas échéant.

Deuxième modalité :

— La patiente est assise au bord de la table qui est descendue en position basse.

Technique de décoaptation musculaire du deltoïde à droite.
2e modalité.

— L'ostéopathe se tient du côté opposé, à gauche.

— Les doigts de ses deux mains sont entrelacés.

— Pendant que la main gauche du praticien déprime et soulève le faisceau antérieur du deltoïde droit, en passant devant le thorax du sujet, sa main droite déprime et soulève le faisceau postérieur du deltoïde droit, en passant dans le dos de la patiente.

— Cette manœuvre peut être répétée plusieurs fois, le cas échéant.

TECHNIQUE DE NORMALISATION DU LONG BICEPS, A DROITE

(C.H. Downing)

— Il est indispensable de se souvenir :

• que le long biceps possède un trajet incurvé qui revêt une importance physio-pathologique ;

• que son trajet incurvé l'expose à rejoindre la ligne droite et à s'irriter sur la lèvre interne de la coulisse bicipitale, pouvant ainsi entrainer une ascension de la tête humérale et une souffrance de la bourse séreuse sous-acromio-deltoïdienne.

• que la normalisation s'effectuera de préférence en rotation interne car, dans cette position, son trajet est plus court et il apparaît plus relâché.

— La patiente est assise sur la table qui est descendue en position basse.

— L'ostéopathe fait face au sujet.

— La main droite du praticien saisit le poignet droit de la patiente. Le bras droit du sujet est amené en antépulsion et son coude est fléchi à 90°;

— Le pouce de la main gauche de l'ostéopathe localise le tendon du long biceps et le crochète par son bord interne.

— Pendant que le pouce de la main gauche du praticien déplace le tendon du long biceps, de dedans en dehors vers la coulisse bicipitale, sa main droite imprime à l'épaule droite du sujet une rotation interne, en déplaçant son poignet de dehors en dedans.

— Un couple se produit, permettant au long biceps droit de réintégrer la coulisse bicipitale.

— Cette manœuvre peut être répétée plusieurs fois, le cas échéant. Elle peut s'exécuter en décubitus et être également utilisée pour l'harmonisation du muscle coraco-brachial.

''Technique de normalisation, en position assise, du long biceps à droite''

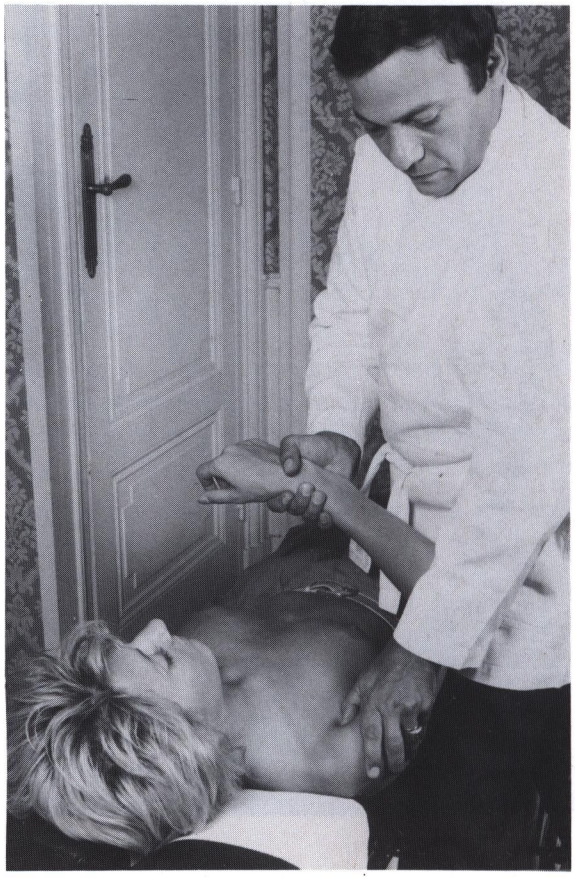

''Technique de normalisation, en décubitus, du long biceps à droite''

TECHNIQUE DE NORMALISATION DES MUSCLES CORACO-BRACHIAL ET COURT BICEPS, A DROITE

— Il est nécessaire de se souvenir des insertions et du trajet de chacun de ces muscles :

1) Le coraco-brachial

Il va du sommet de l'apophyse coracoïde à la face interne de l'humérus, à côté du sommet du ''V deltoïdien''. Il est oblique en avant, en bas et en dehors.

2) Le court biceps

Il va du sommet de l'apophyse coracoïde, insertion commune avec le tendon du coraco-brachial, à la moitié postérieure de la tubérosité bicipitale du radius. Il est vertical, légèrement oblique en dehors.

— La patiente est assise au bord de la table qui est descendue en position basse.

— L'ostéopathe fait face au sujet.

— Le pouce de sa main gauche crochète, les tendons du coraco-brachial et du court biceps.

— Sa main droite saisit le poignet droit du sujet, dont le coude est fléchi.

— Pendant que le pouce de la main gauche du praticien crochète, de dedans en dehors, les tendons du coraco-brachial et du court biceps, sa main droite imprime au bras droit de la patiente

un mouvement de rotation interne et à son avant-bras droit un mouvement de pronation.

Technique de normalisation des muscles coraco-brachial et court biceps, à droite.

Déductions

— Cette technique permet, en relâchant la tension de ces deux muscles, de favoriser le recentrage de la tête humérale.

— Cette manœuvre pourra être complétée par d'autres techniques de normalisation de l'articulation scapulo-humérale et par un ponçage ou une dilacération locale de leurs insertions coracoïdiennes.

TECHNIQUE DE RELACHEMENT DE LA RETRACTION CAPSULAIRE SCAPULO-HUMERALE, A DROITE

— Le sujet est assis au bord de la table qui est descendue en position basse.

— L'ostéopathe se tient du côté droit.

— Le bras droit de la patiente reste collé au corps et son coude est fléchi à 90°.

— La main droite du praticien empaume le coude droit du sujet et sa main gauche épouse l'épaule droite de la patiente.

Premier temps :

— La main droite de l'ostéopathe maintient fermement le coude droit du sujet collé au corps et lui demande de réaliser une rapide et puissante abduction à laquelle il s'oppose totalement pour tenter de libérer le plan capsulaire.

Deuxième temps :

— La main droite du praticien impose au coude droit de la patiente une abduction modérée d'environ 20 à 30°. Sa main droite maintient fermement la face interne du coude droit du sujet et lui demande de réaliser une rapide et puissante adduction, à laquelle il s'oppose complètement, pour tenter de libérer le plan capsulaire.

— Ces deux temps peuvent être répétés plusieurs fois et cette technique peut également s'exécuter en décubitus.

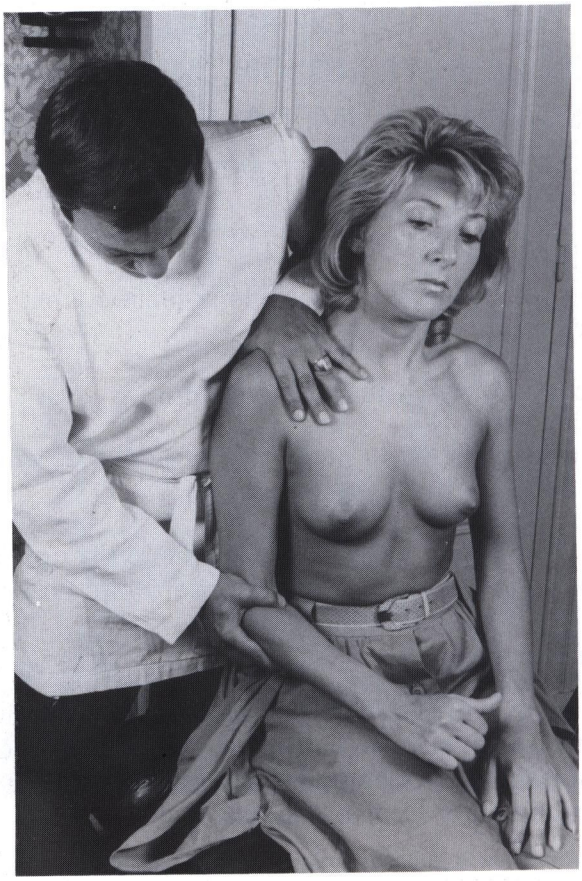

Technique de relâchement de la rétraction capsulaire scapulo-humérale droite.
1er temps : Abduction

Technique de relâchement de la rétraction capsulaire scapulo-humérale droite.
2e temps : adduction.

Remarques :

A la différence des éléments contractiles, la rétraction capsulaire limite aussi bien les mouvements actifs que passifs.

TECHNIQUE DE DILACERATION DU LIGAMENT CORACO-HUMERAL DROIT ET DE SES DEUX FAISCEAUX : TROCHINIEN ET TROCHITERIEN

— Il est indispensable de se souvenir :

• que le ligament coraco-huméral est le plus résistant des ligaments de l'épaule.

• qu'il se dirige transversalement en dehors, de l'apophyse coracoïde au trochin et au trochiter ;

• que ses deux faisceaux sont réunis par le ligament huméral transverse ;

• et qu'il est encore appelé : ''ligament sus-tenseur de la tête humérale''.

— La patiente est assise au bord de la table qui est descendue en position basse.

— Le praticien fait face au sujet.

— La main droite de l'ostéopathe saisit le poignet droit de la patiente. Le bras droit du sujet est amené en antépulsion et son coude est fléchi à 90°.

— Le pouce de la main gauche du praticien localise individuellement chaque faisceau du ligament coraco-huméral droit, au niveau du sommet de la tête humérale, entre l'acromion en arrière et l'apophyse coracoïde en avant.

— Pendant que le pouce de la main gauche du praticien

crochète, dans un premier temps, le faisceau trochinien puis, dans un deuxième temps, le faisceau trochiterien, par leur bord interne, de dedans en dehors, sa main droite réalise une rotation interne de l'épaule droite de la patiente, en déplaçant son poignet de dehors en dedans.

— Il faut noter que pour le faisceau trochinien, le contact du pouce est très proche de l'apophyse coracoïde et que pour le faisceau trochitérien, le contact du pouce se situe entre le trochiter et l'extrémité acromiale.

— Cette manœuvre peut être répétée plusieurs fois le cas échéant.

Technique de normalisation du faisceau trochinien du ligament coraco-huméral droit.

Technique de normalisation du faisceau trochitérien du ligament coraco-huméral droit

TECHNIQUE DE NORMALISATION D'UNE SUBLUXATION SUPÉRIEURE DE LA TÊTE HUMÉRALE DROITE

— La patiente est allongée en décubitus.

— L'ostéopathe se tient par côté de la table, du côté droit.

— La pince ''pouce-index'' de la main gauche du praticien prend un contact ferme et précis sur l'extrémité supérieure de la tête humérale droite du sujet.

— Le bras droit de la patiente est amené en abduction à 90°, sur un plan horizontal, pour permettre à la main droite de l'ostéopathe de prendre un contact axillaire.

— Les doigts des deux mains du praticien sont entrelacées autour de la tête humérale et le bras droit du sujet est immobilisé entre l'hémi-thorax droit et la face interne du bras droit de l'ostéopathe.

— Dans un premier temps, le praticien, en station largement écartée, genoux fléchis, réalise un mouvement de twist latéral, en majorant avec son buste l'abduction horizontale du bras droit de la patiente, pendant que ses deux mains réunies abaissent la tête humérale droite du sujet de la tête vers les pieds et la relâchent ensuite.

Technique de normalisation d'une subluxation supérieure de la tête humérale droite
1er temps

— Dans un deuxième temps, le bras droit de la patiente étant toujours immobilisé en abduction à 90°, les deux mains de l'ostéopathe font subir à la tête humérale droite du sujet une série de mouvements de circumduction dans les deux sens.

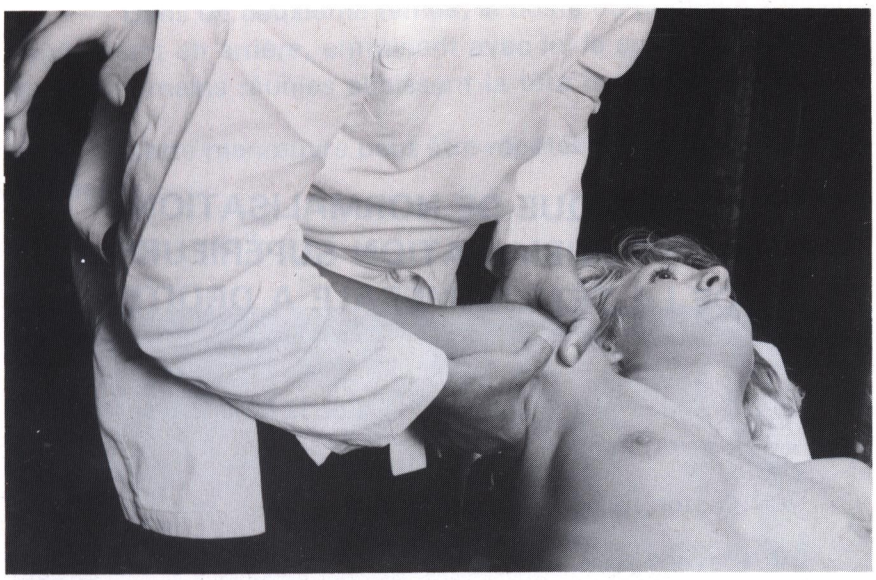

Technique de normalisation d'une subluxation supérieure de la tête humérale droite
2e temps : mouvements de circumduction

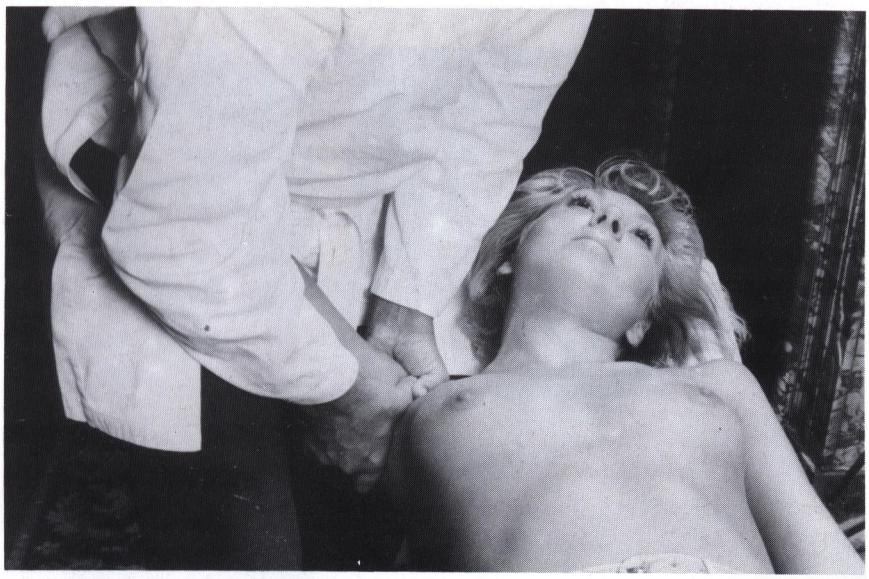

Technique de normalisation d'une subluxation supérieure de la tête humérale droite
2e temps : mouvements de circumduction

TECHNIQUE DE NORMALISATION D'UNE SUBLUXATION SUPÉRIEURE DE LA TÊTE HUMÉRALE A DROITE

— La patiente est assise au bord de la table qui est descendue en position basse.

— L'ostéopathe se tient du côté droit.

— L'avant-bras droit du sujet repose sur le trapèze gauche du praticien.

— **Dans un premier temps,** les deux mains de l'ostéopathe, doigts entrelacés, coiffent la tête humérale droite de la patiente et ses pouces s'infiltrent latéralement sous les faisceaux antérieur et postérieur du deltoïde qu'ils soulèvent et dépriment.

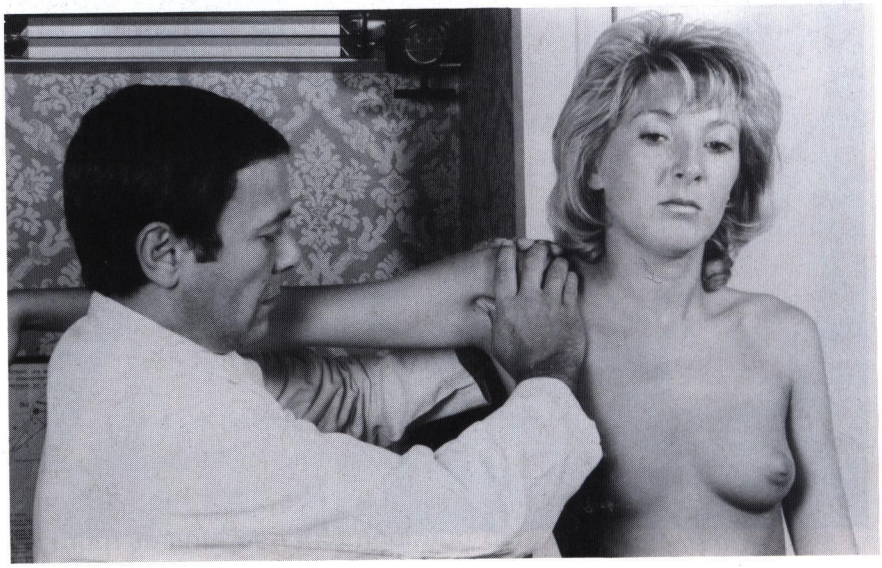

Technique de normalisation d'une subluxation supérieure de la tête humérale à droite
1er temps : décollement du deltoïde

— **Dans un deuxième temps,** le buste du praticien s'incline légèrement en arrière, entrainant avec lui le sujet, pendant que ses deux mains réunies abaissent la tête humérale.

— Cette manœuvre peut être répétée plusieurs fois, le cas échéant.

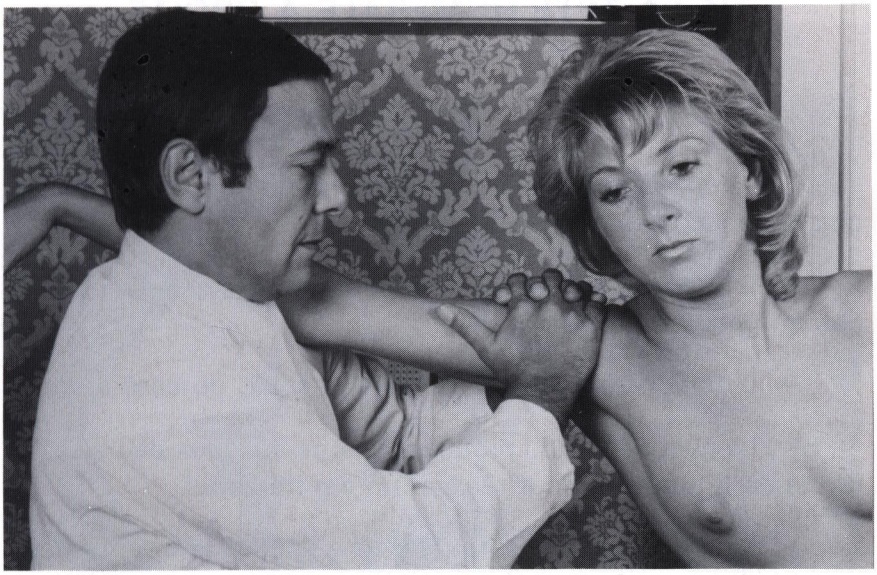

Technique de normalisation d'une subluxation supérieure de la tête humérale à droite
2e temps : abaissement de la tête humérale

TECHNIQUE DE NORMALISATION D'UNE SUBLUXATION INFÉRIEURE DE LA TÊTE HUMÉRALE A DROITE

— La subluxation inférieure est nettement moins fréquente que la subluxation supérieure.

— La patiente est assise au bord de la table qui est descendue en position basse.

— L'ostéopathe se tient derrière le sujet, du côté droit.

— Le genou droit du praticien se loge au creux de l'aisselle droite de la patiente pour réaliser un contre-appui.

— La main gauche de l'ostéopathe épouse le trapèze droit du sujet et sa main droite saisit son bras droit, légèrement au-dessus du coude.

— Pendant que le genou droit du praticien pousse la tête humérale vers le haut et que sa main gauche maintient l'épaule droite de la patiente, sa main droite tire le bras droit du sujet vers le bas, afin de réaliser un couple permettant l'ascension de la tête humérale droite.

— Cette manœuvre peut être répétée plusieurs fois, le cas échéant.

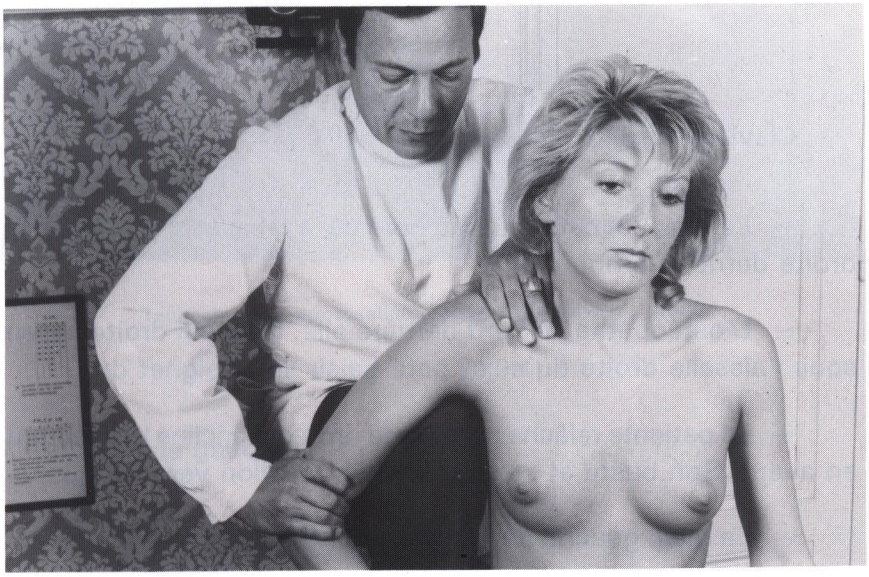

Technique de normalisation d'une subluxation inférieure de la tête humérale, à droite.

TECHNIQUE DE NORMALISATION GLOBALE DE LA CLAVICULE

Clavicule droite :

— La patiente est assise au bord de la table et croise sa main droite derrière la nuque.

— L'ostéopathe se tient derrière elle. Sa main droite passe sous l'aisselle droite du sujet pour saisir son poignet droit.

— La patiente relâche son coude droit et s'incline légèrement en avant. Son buste et sa tête sont en rotation vers la gauche.

— La main gauche du praticien contrôle l'extrémité sterno-claviculaire.

— L'ostéopathe demande au sujet de réaliser en inspiration une rotation de son buste de gauche à droite, comme si elle voulait regarder le plafond à l'extrémité droite de la pièce.

— Pendant ce temps, le praticien majore la rotation en ouvrant l'aisselle droite de la patiente et en réalisant avec son buste un contre-appui sur l'omoplate droite.

Technique de normalisation globale de la clavicule droite.

Clavicule gauche :

— La manœuvre est identique.

— Cette technique globale peut également être utilisée pour le drainage lymphatique car elle agit au niveau de l'abouchement du canal thoracique dans la veine sous-clavière gauche et de la grande veine lymphatique dans la veine sous-clavière droite.

— Cette manœuvre peut utilement précéder ou compléter une technique spécifique.

TECHNIQUE GLOBALE DESTINEE AUX ARTICULATIONS STERNO-COSTO-CLAVICULAIRES, ACROMIO-CLAVICULAIRES ET A LA CONTEXTURE ANATOMIQUE ATTENANTE

(H.H. Fryette)

— Il faut se rappeler que la contexture anatomique attenante de la clavicule comprend :

- le ligament costo-claviculaire
- le ligament conoïde
- le ligament trapézoïde
- le muscle sous-clavier
- et les aponévroses clavi-pectorale, cervicale superficielle et moyenne

— La patiente est assise au bord de la table qui est descendue en position basse.

— L'ostéopathe se tient derrière elle et interpose un coussin entre sa région pectorale droite et la zone rachidienne dorsale du sujet.

— Les deux mains du praticien empaument, à droite et à gauche, les épaules de la patiente, effectuent une traction latérale dirigée de dedans en dehors et les tirent en arrière.

— Cette technique peut être répétée plusieurs fois, le cas échéant. Elle a pour effet d'ouvrir les articulations sterno-costo-claviculaires, acromio-claviculaires et d'étirer la contexture anatomique attenante.

Technique globale destinée aux articulations sterno-costo-claviculaires, acromio-claviculaires et à la contexture anatomique attenante.

— Cette manœuvre peut utilement compléter une réduction spécifique des articulations acromio-claviculaires ou sterno-costo-claviculaires et être utilisée pour apprécier comparativement l'élasticité ou la fibrose capsulaire.

— Si on latéralise le coussin, il est tout à fait possible d'agir plus électivement sur un côté ou sur l'autre.

TECHNIQUE DE NORMALISATION GLOBALE ACROMIO-CLAVICULAIRE ET STERNO-COSTO-CLAVICULAIRE, A DROITE

(W.G. Sutherland)

— La patiente est assise sur la table qui est descendue en position basse.

— Le praticien, assis, fait face au sujet et place ses pouces, index et majeurs au contact des articulations acromio-claviculaire et sterno-costo-claviculaire à droite.

— L'ostéopathe demande tout d'abord à la patiente de poser sa main droite sur son épaule gauche et de laisser choir son buste en avant pour que le poids de son épaule droite soit totalement supporté par le praticien. Dans cette position, l'opérateur équilibre la tension ligamentaire de l'articulation acromio-claviculaire droite.

— Puis, le praticien demande au sujet d'effectuer une légère rotation de son buste de droite à gauche, afin de solliciter l'articulation sterno-costo-claviculaire droite.

— Lorsque le ''point de balance'' est obtenu au niveau de l'articulation acromio-claviculaire droite et de l'articulation sterno-costo-claviculaire droite, l'ostéopathe demande à la patiente d'inspirer profondément et de maintenir une apnée d'inspire pour entrainer par un phénomène d'auto-régulation, la restauration du jeu articulaire.

Technique de normalisation globale acromio-claviculaire et sterno-costo-claviculaire, à droite.

— Cette technique, décrite en souvenir de W.G. SUTHERLAND, semble peu spécifique, très globale et aléatoire, lorsque la restriction de mobilité acromio-claviculaire ou sterno-costo-claviculaire s'avère prononcée.

TECHNIQUE DE NORMALISATION GLOBALE DESTINEE A L'ARTICULATION ACROMIO-CLAVICULAIRE DROITE ET A LA CONTEXTURE ANATOMIQUE ATTENANTE

(H.H. Fryette)

— La patiente est allongée en décubitus.

— L'ostéopathe se tient du côté droit.

1er temps :

— La main gauche du praticien saisit le poignet droit du sujet et effectue une traction verticale pour permettre aux doigts de sa main droite de s'infiltrer sous le tiers externe du bord postérieur de la clavicule droite.



" Technique de normalisation globale de l'articulation acromio-claviculaire droite et de la contexture anatomique attenante ". **1er temps.**

2e temps :

— Le bras droit de la patiente est ensuite porté en rétropulsion et son coude est fléchi.

— La main gauche de l'ostéopathe empaume le coude droit du sujet, le descend vers le sol et pousse sur le coude, dans l'axe de l'humérus de bas en haut, afin de soulever l'articulation acromio-claviculaire droite. Dans le même temps les doigts de sa main droite tirent modérément et de bas en haut la partie externe, convexe du bord postérieur de la clavicule.

— Cette manœuvre peut être répétée plusieurs fois et compléter utilement une technique de réduction spécifique.

''Technique de normalisation globale de l'articulation acromio-claviculaire droite et de la contexture anatomique attenante''. **2e temps.**

TECHNIQUE DE NORMALISATION D'UNE LESION EN ROTATION ANTERIEURE DE LA CLAVICULE DROITE

— Rappelons que lors de l'antépulsion du bras droit, l'omoplate effectue un mouvement tel que son angle inférieur se déplace en dehors et en avant et que l'acromion et l'articulation acromio-claviculaire deviennent verticaux. La clavicule effectue alors un mouvement de rotation postérieure.

— Si la clavicule droite présente une restriction de mobilité ou si il existe une tension anormale de l'aponévrose cervicale moyenne, par l'intermédiaire de l'os hyoïde secondaire à une lésion temporale en rotation interne ou à un blocage occipito-mastoïde, la rotation postérieure de la clavicule sera limitée dans son excursion ou ne s'effectuera pas et, lors du retour à la position neutre, celle-ci apparaitra nettement en rotation antérieure, avec un bord postérieur saillant.

— Le sujet est assis sur la table qui est descendue en position basse.

— Le praticien se place derrière la patiente, du côté en lésion, à droite.

— Le pouce gauche de l'ostéopathe prend un appui sur le bord postérieur saillant de la clavicule, à proximité de l'articulation acromio-claviculaire droite.

— La main droite du praticien empaume le bras droit du sujet, légèrement au-dessus du coude et le maintient à l'horizontale.

— Pendant que son pouce gauche exerce une pression continue, de haut en bas, pour empêcher la rotation antérieure de

la clavicule, sa main droite fait subir au bras droit de la patiente une traction vers le bas et l'avant, puis un mouvement courbe d'avant en arrière qui se termine en légère abduction et rétropulsion.

— La restauration de la mobilité est surtout obtenue par le mouvement du bras droit pendant que le pouce gauche réalise un contre-appui sur le bord postérieur de la clavicule.

— Lors du retour du bras droit à la position neutre, la clavicule droite a retrouvé sa position et son jeu articulaire normal.

— Un déclic audible peut être perçu, tout en sachant qu'il ne saurait représenter un critère de réussite technique.

Technique de normalisation d'une lésion de la clavicule droite, en rotation antérieure.

Remarques

— Pour la précision des points de contact, il faut se souvenir que les 2/3 internes de la clavicule sont convexes en avant et que le tiers externe est convexe en arrière. Cette précision anatomique est importante, car une traction d'avant en arrière des 2/3 internes réalise le même mouvement qu'une poussée d'arrière en avant sur le 1/3 externe.

TECHNIQUE DE NORMALISATION D'UNE LESION EN ROTATION POSTERIEURE DE LA CLAVICULE DROITE

— Rappelons que lors de la rétropulsion du bras droit, l'omoplate effectue un mouvement tel que son angle inférieur se déplace en dedans et en arrière et que l'acromion et l'articulation acromio-claviculaire deviennent horizontaux. La clavicule effectue alors un mouvement de rotation antérieure.

— Si la clavicule droite présente une restriction de mobilité ou si il existe une tension anormale de l'aponévrose cervicale superficielle, secondaire à une lésion temporale en rotation externe ou à un blocage occipito-mastoïde, la rotation antérieure de la clavicule sera limitée dans son excursion ou ne s'effectuera pas et, lors du retour à la position neutre, celle-ci apparaitra nettement en rotation postérieure, avec un bord antérieur saillant.

— Le sujet est assis sur la table qui est descendue en position basse.

— Le praticien se place derrière la patiente, du côté en lésion, à droite.

— L'éminence thénar de la main gauche de l'ostéopathe prend un appui sur la partie antérieure convexe des 2/3 internes de la clavicule pour l'empêcher d'effectuer une rotation postérieure.

— La main droite du praticien empaume le bras droit du sujet, légèrement au-dessus du coude et le maintient à l'horizontale.

— Pendant que l'éminence thénar de sa main gauche exerce une pression continue sur les 2/3 internes de la clavicule, de haut

en bas, pour empêcher la rotation postérieure de la clavicule, sa main droite fait subir au bras droit de la patiente, une traction vers le bas et l'arrière, puis un mouvement courbe d'arrière en avant qui se termine en abduction et en antépulsion.

— La restauration de la mobilité est surtout obtenue par le mouvement du bras droit, pendant que l'éminence thénar de la main gauche de l'ostéopathe réalise un contre-appui sur les 2/3 internes du bord antérieur de la clavicule.

— Lors du retour du bras droit à la position neutre, la clavicule droite a retrouvé sa position et son jeu articulaire normal.

— Un déclic audible peut être perçu, tout en sachant qu'il ne saurait représenter un critère de réussite technique.

Technique de normalisation d'une lésion de la clavicule droite, en rotation postérieure : appui de l'éminence thénar.

— Pour la précision des points de contact, il faut se souvenir que les 2/3 internes de la clavicule sont convexes en avant et que le tiers externe est convexe en arrière. Cette précision anatomique est importante, car une traction d'avant en arrière des 2/3 internes réalise le même mouvement qu'une poussée d'arrière en avant sur le 1/3 externe.

TECHNIQUE DE NORMALISATION D'UNE SUBLUXATION ACROMIO-CLAVICULAIRE SUPERIEURE A DROITE, DU STADE I

— Il faut se rappeler que les surfaces articulaires, claviculaire externe et acromiale, planes ou légèrement convexes, sont tout simplement ''POSÉES'' l'une sur l'autre et maintenues par la contexture anatomique surtout capsulaire et ligamentaire locale.

— Sous l'effet d'une chute ou d'un traumatisme, il n'est pas rare de voir la surface acromiale descendre sous la surface claviculaire, créant ainsi un diastasis.

— La patiente est allongée en décubitus.

— Le praticien se tient à la tête du sujet, du côté droit.

— Pendant que la main droite de l'ostéopathe empaume le bras droit de la patiente au niveau de l'aisselle, son pouce gauche prend contact avec le bord postérieur de la clavicule, à proximité de l'articulation acromio-claviculaire.

— La main droite du praticien réalise une traction de l'épaule droite du sujet dans l'axe de la clavicule, puis une abduction suivie d'une rétropulsion et d'une circumduction de bas en haut et d'arrière en avant, pendant que son pouce gauche repousse l'extrémité externe claviculaire vers les pieds, durant l'expiration.

— Un déclic audible peut être perçu, tout en sachant qu'il ne saurait représenter un critère de réussite technique.

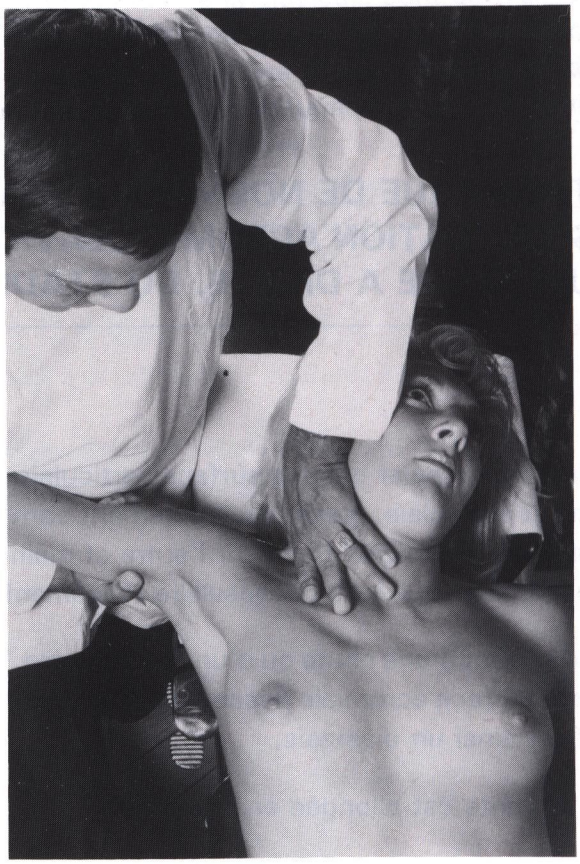

Technique de normalisation d'une subluxation acromio-claviculaire supérieure à droite

Remarques :

— Cette technique peut s'effectuer en position assise, mais le sujet apparait généralement plus détendu en position couchée.

— Cette subluxation du stade I entraine très souvent, malgré la réduction, une instabilité résiduelle acromio-claviculaire due :

- Au diastasis
- A la distension des ligaments acromio-claviculaires
- Et au caractère arthrodial de l'articulation

— C'est la raison pour laquelle, toute technique de normalisation devra être complétée par une immobilisation de l'articulation acromio-claviculaire par un élastoplaste hypoallergique, en prenant la précaution préalable d'imbiber la peau de teinture de benjoin, afin de limiter les réactions cutanées éventuelles.

— La contention souple sera disposée en travers de la nuque, d'une épaule à l'autre et se prolongera jusqu'aux faisceaux deltoïdiens du côté droit. Le bras droit devra être soutenu pendant la réalisation de cette contention.

TECHNIQUE DE NORMALISATION D'UNE SUBLUXATION ACROMIO-CLAVICULAIRE SUPERIEURE A DROITE, DU STADE I

(H.H. Fryette, N.S. Nicholas)

— Il faut se rappeler que les surfaces articulaires, claviculaire externe et acromiale, planes ou légèrement convexes, sont tout simplement ''POSEES'' l'une sur l'autre et maintenues par la contexture anatomique surtout capsulaire et ligamentaire locale.

— Sous l'effet d'une chute ou d'un traumatisme, il n'est pas rare de voir la surface acromiale descendre sous la surface claviculaire, créant ainsi un diastasis.

— La patiente est assise au bord de la table qui est descendue en position basse.

— Le praticien se tient derrière elle, du côté droit.

— Le pouce gauche de l'ostéopathe prend un contact précis sur le bord postérieur convexe de la clavicule, à proximité de l'articulation acromio-claviculaire droite.

— Le bras droit du sujet est immobilisé entre le thorax et la face interne du bras droit du praticien et sa main droite empaume, par la région axillaire, l'épaule droite de la patiente.

— Pendant que la main droite de l'ostéopathe effectue une traction dans l'axe de la clavicule, dirigée de dedans en dehors, et une circumduction en abduction, son pouce gauche exerce une

pression dirigée de haut en bas, sur le bord postérieur convexe de l'extrémité externe de la clavicule.

— Un déclic audible peut être perçu, tout en sachant qu'il ne saurait représenter un critère de réussite technique.

Technique de normalisation d'une subluxation acromio-claviculaire supérieure à droite

Remarques :

— Après réduction, l'articulation reste souvent hypermobile et la mise en place d'une contention souple sera nécessaire. Elle sera appliquée en travers de la nuque, d'une épaule à l'autre et se prolongera jusqu'aux faisceaux deltoïdiens du côté droit. Le bras droit devra être soutenu pendant la réalisation de cette contention.

TECHNIQUE DE NORMALISATION D'UNE SUBLUXATION ACROMIO-CLAVICULAIRE INFERIEURE A DROITE

— Il faut se rappeler que les surfaces articulaires, claviculaire externe et acromiale, planes ou légèrement convexes, sont tout simplement ''POSÉES'' l'une sur l'autre et maintenues par la contexture anatomique, surtout capsulaire et ligamentaire locale.

— Cette subluxation acromio-claviculaire inférieure est nettement moins fréquente que la subluxation acromio-claviculaire supérieure.

— La patiente est allongée en décubitus.

— L'ostéopathe se tient du côté droit.

— Les deux mains entrelacées du praticien saisissent le poignet droit du sujet, emmènent le membre supérieur entre 30 et 45° d'abduction et effectuent une supination de l'avant-bras droit, maintenu en extension, afin de percevoir l'ouverture de l'articulation acromio-claviculaire droite et apprécier la meilleure amplitude d'abduction et de supination susceptible de donner le plus de liberté à l'articulation acromio-claviculaire droite.

— Le praticien, en station largement écartée, genoux fléchis, réduit le slack du poignet, du coude et de l'épaule, maintient sa traction et effectue un thrust très rapide, très court, entrainant vers le bas la facette acromiale par rapport à la facette claviculaire.

— Un déclic audible peut être perçu, tout en sachant qu'il ne saurait représenter un critère de réussite technique.

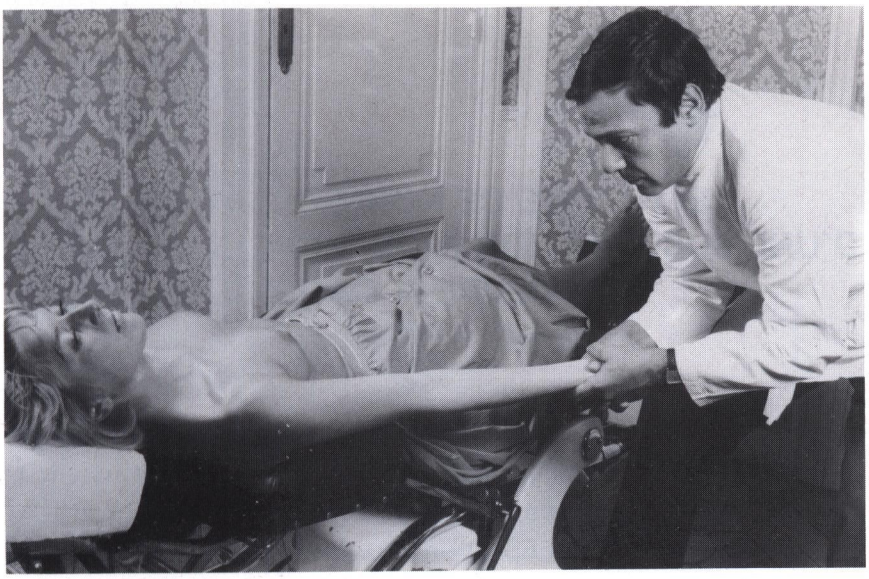

Technique de normalisation d'une subluxation acromio-claviculaire inférieure à droite.

Remarques :

— Après réduction, l'articulation reste souvent hypermobile. La mise en place d'une contention souple sera nécessaire mais bien souvent difficile à rendre efficace.

TECHNIQUE DE NORMALISATION D'UNE SUBLUXATION ACROMIO-CLAVICULAIRE INFERIEURE A GAUCHE

— Il faut se rappeler que les surfaces articulaires, claviculaire externe et acromiale, planes ou légèrement convexes, sont tout simplement ''POSÉES'' l'une sur l'autre et maintenues par la contexture anatomique surtout capsulaire et ligamentaire locale.

— Cette subluxation acromio-claviculaire inférieure est nettement moins fréquente que la subluxation acromio-claviculaire supérieure.

— La patiente est assise au bord de la table qui est descendue en position basse.

— Le praticien se tient derrière elle, du côté en lésion, à gauche.

— L'articulation métacarpo-phalangienne de l'index de la main droite de l'ostéopathe prend un contact sur la face supérieure de la clavicule, **au niveau de son tiers moyen,** pendant que sa main gauche saisit le coude replié du sujet, effectue une traction de haut en bas et imprime au bras gauche de la patiente, pendant la phase expiratoire, un mouvement d'antépulsion d'arrière en avant jusqu à la verticale, afin d'inciter l'extrémité externe de la clavicule gauche à s'élever.

— Un déclic audible peut être perçu, tout en sachant qu'il ne saurait représenter un critère de réussite technique.

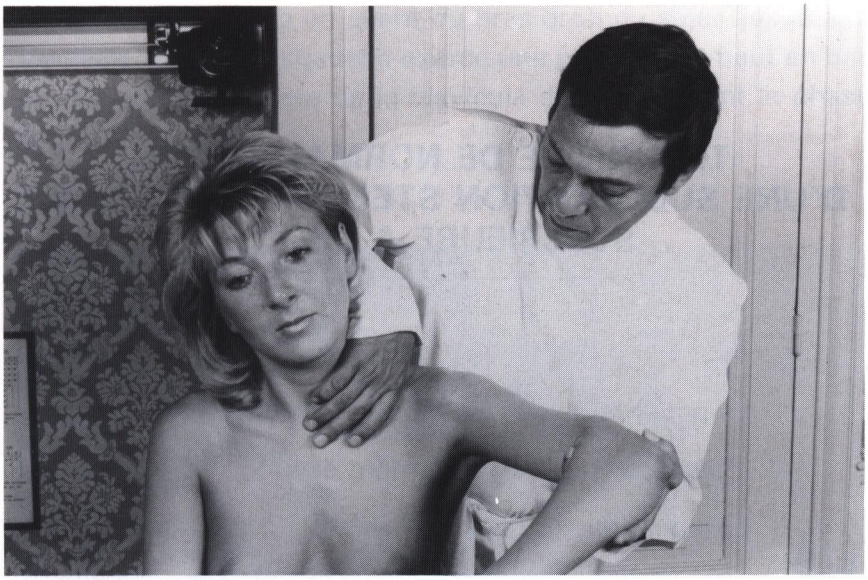

Technique de normalisation d'une subluxation acromio-claviculaire inférieure à gauche.

Autre modalité :

— La même technique peut se réaliser en décubitus.

Remarques :

— Cette subluxation entraine très souvent, malgré la réduction, une instabilité résiduelle acromio-claviculaire imputable :

- Au diastasis
- A la distension des ligaments acromio-claviculaires
- Et au caractère arthrodial de l'articulation

— C'est la raison pour laquelle cette technique de normalisation devra être complétée par une immobilisation de l'articulation acromio-claviculaire à l'aide d'un élastoplaste hypo-allergique, en prenant la précaution préalable d'imbiber la peau de teinture de benjoin, afin de limiter les réactions cutanées éventuelles.

TECHNIQUE DE NORMALISATION D'UNE SUBLUXATION STERNO-CLAVICULAIRE SUPERIEURE A DROITE

— La patiente est assise en position basse.

— L'ostéopathe se tient derrière elle.

— La main droite du praticien saisit le coude droit fléchi du sujet.

— Le pouce gauche de l'ostéopathe prend un contact précis sur la face supérieure de la clavicule droite, près de son extrémité interne.

— Le buste du praticien fait corps avec celui du sujet.

Technique de normalisation d'une subluxation sterno-claviculaire supérieure à droite.
1er temps : contact

— Pendant que la main droite de l'ostéopathe réalise une antépulsion d'arrière en avant du bras droit du sujet, jusqu'à la verticale, son pouce gauche exerce une pression de haut en bas sur l'extrémité interne de la clavicule droite, pendant la phase expiratoire.

Technique de normalisation d'une subluxation sterno-claviculaire supérieure à droite.
2e temps : correction

— Cette phase expiratoire est intéressante dans la mesure où l'ensemble de la contexture anatomique se relâche.

— Un déclic audible peut être perçu, tout en sachant qu'il ne saurait représenter un critère de réussite technique.

Remarques

— Après la réduction, si l'articulation reste hypermobile, une contention, allant d'une épaule à l'autre et passant en travers de la nuque, pourra être envisagée afin de maintenir en position haute l'extrémité externe claviculaire.

— La subluxation sterno-claviculaire inférieure ne fera pas l'objet d'une technique particulière car elle est difficilement envisageable sans fracture, par suite de l'excellente coaptation de la partie inférieure de la surface articulaire manubriale et de la contexture anatomique attenante.

TECHNIQUE DE NORMALISATION D'UNE SUBLUXATION STERNO-CLAVICULAIRE ANTERIEURE, A DROITE

— La patiente est allongée en décubitus.

— L'ostéopathe se place à la tête du sujet, du côté droit.

— La main droite du praticien empaume le bras droit de la patiente au niveau de l'aisselle, pendant que l'éminence hypothénar de sa main gauche prend un contact sur le bord antérieur de la clavicule droite, près de l'articulation sterno-claviculaire.

— La main droite de l'ostéopathe effectue une traction dans le grand axe longitudinal de la clavicule et imprime au bras droit du sujet un mouvement d'adduction horizontale, pendant que l'éminence hypothénar de sa main gauche exerce une pression de haut en bas durant la phase expiratoire.

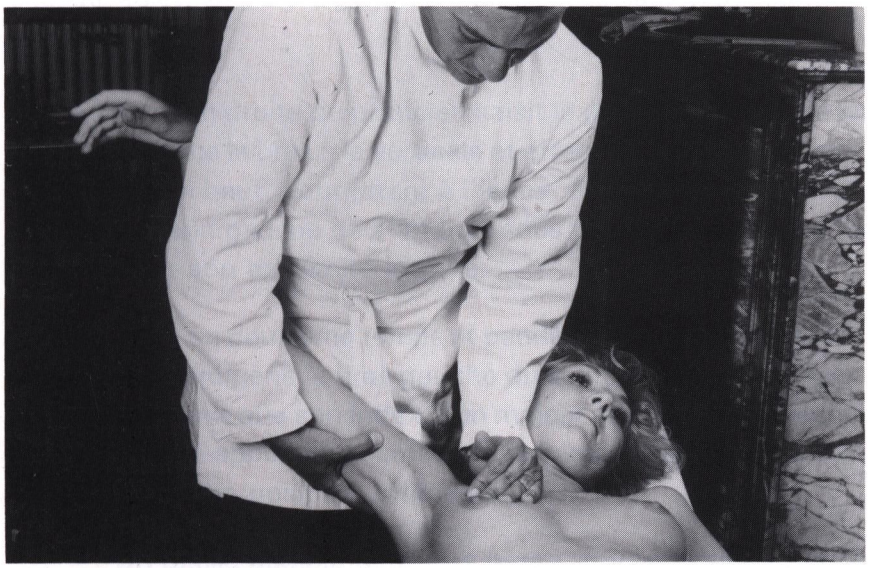

Technique de normalisation d'une subluxation sterno-claviculaire antérieure à droite

— Un déclic audible peut être perçu tout en sachant qu'il ne saurait représenter un critère de réussite technique.

— Après réduction, si l'articulation reste hypermobile, une contention souple pourra s'avérer utile, bien qu'elle soit techniquement difficile à rendre efficace.

TECHNIQUE DE NORMALISATION D'UNE SUBLUXATION STERNO-CLAVICULAIRE POSTERIEURE, A GAUCHE

— Cette subluxation est rare dans la mesure où elle nécessite un traumatisme thoracique direct où bien souvent le sternum est impliqué.

— La patiente est allongée en décubitus.

— L'ostéopathe se place du côté en lésion, à gauche.

— Un coussin est installé sous la zone inter-scapulaire gauche du sujet, afin d'augmenter la force de levier pendant la manœuvre.

— La main droite du praticien saisit le poignet gauche de la patiente, amène le bras à la verticale et effectue ensuite une traction de bas en haut, permettant à l'index, au majeur et à l'annulaire de sa main gauche de s'infiltrer sous la clavicule gauche, à proximité de son extrémité interne.

— Dans un deuxième temps et pendant la phase expiratoire, l'ostéopathe emmène le bras gauche du sujet en abduction horizontale, pendant que son index, son majeur et son annulaire servent de contre-appui pour ramener l'extrémité interne de la clavicule gauche en position antérieure.

— Un déclic audible peut être perçu, tout en sachant qu'il ne saurait représenter un critère de réussite technique.

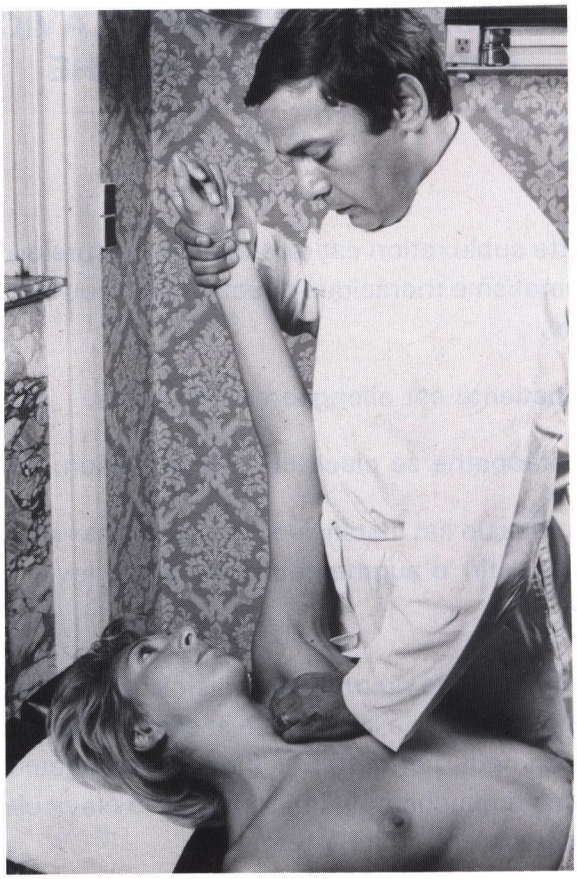

Technique de normalisation d'une subluxation sterno-claviculaire postérieure à gauche.
1er temps.

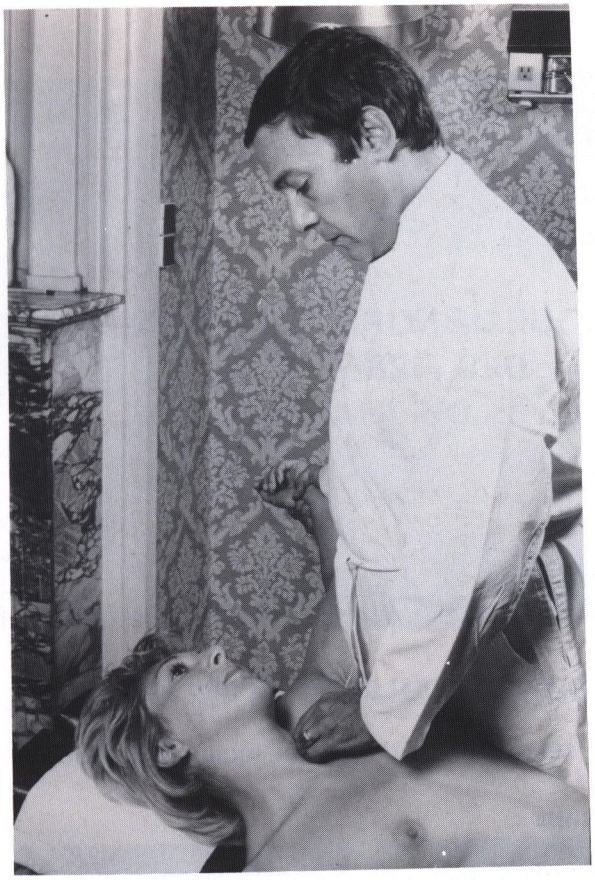

Technique de normalisation d'une subluxation sterno-claviculaire postérieure à gauche.
2e temps.

Remarques :

— Après réduction, si l'articulation reste hypermobile, une contention souple, maintenant en arrière l'extrémité externe de la clavicule, pourra s'avérer utile.

— Cette technique peut également être utilisée, comme le précise H.H. FRYETTE, pour normaliser globalement les articulations sterno-costo-claviculaire, acromio-claviculaire et la contexture anatomique attenante de la clavicule :

- Ligaments costo-claviculaires
- Ligament conoïde
- Ligament trapézoïde
- Muscle sous-clavier
- Aponévrose clavi-pectorale, cervicale superficielle et moyenne.

TECHNIQUE DE NORMALISATION ISOMETRIQUE DES FIBRES SUPERIEURES DU TRAPEZE DROIT

— La patiente est allongée sur la table en décubitus.

— L'ostéopathe est assis à la tête du sujet.

— La tête de la patiente est inclinée à gauche.

1er temps :

— Les deux mains du praticien son croisées : le pouce de sa main gauche prend un contact précis sur le bord postérieur et la face supérieure de 1/3 externe de la clavicule droite, pendant que la pince ''pouce-index'' de sa main droite épouse le 1/3 interne de la ligne courbe occipitale du côté droit.

— L'ostéopathe demande ensuite au sujet d'expirer, de hausser son épaule droite et d'incliner sa tête à droite, pendant que la main droite du praticien et le pouce de sa main gauche réalisent une opposition.

2e temps :

— Lorsque la patiente se relâche, la main droite de l'ostéopathe et le pouce de sa main gauche en profitent pour étirer les fibres supérieures du trapèze droit.

Cette technique devra être répétée plusieurs fois.

1er temps
Technique de normalisation isométrique des fibres supérieures du trapèze droit.

2e temps
Etirement des fibres supérieures du trapèze droit pendant la phase de relâchement.

Déductions :

— Cette technique de normalisation isométrique trouvera sa justification :

- Dans la subluxation acromio-claviculaire inférieure
- Dans la subluxation sterno-claviculaire postérieure
- Dans la subluxation sterno-claviculaire supérieure
- Dans la lésion en rotation externe du temporal
- En présence d'une restriction de mobilité de la suture occipito-mastoïde, susceptible de se répercuter sur le trou déchiré postérieur et sur les IXe, Xe et XIe nerfs crâniens
- En présence d'une restriction de mobilité de la tente du cervelet
- En présence d'une perturbation du retour veineux par l'intermédiaire de la veine jugulaire
- Ou bien encore, lorsqu'il s'agit d'une tension anormale de l'aponévrose cervicale superficielle, susceptible de produire une lésion en rotation postérieure passive de la clavicule.

Remarques :

— Le fait de réaliser cette technique en expiration permet d'exploiter le relâchement de la contexture anatomique attenante et facilite la normalisation du temporal dans la mesure où, durant cette phase respiratoire, l'occipital réalise physiologiquement une extension.

— L'extension des os crâniens de la ligne médiane, dont fait partie l'occipital, s'accompagnant physiologiquement d'une rotation interne des os périphériques, dont font partie les temporaux, incitera le temporal droit à se mouvoir dans le sens correctif, lorsque l'on sera en présence d'une lésion du temporal en rotation externe.

TECHNIQUE DE NORMALISATION D'UNE LESION TEMPORALE EN ROTATION EXTERNE, A DROITE

L'ostéopathe devra préalablement effectuer une technique de normalisation isométrique des fibres supérieures du trapèze droit, car la tension excessive de ce muscle est susceptible d'entrainer l'occipital en flexion et, par voie de conséquence, le temporal droit en rotation externe.

— La patiente est allongée en décubitus.

— L'ostéopathe est assis à la tête du sujet.

— Les pouces du praticien épousent les apophyses mastoïdes temporales droite et gauche de la patiente. Ses éminences thénars sont au contact des écailles temporales droite et gauche. Ses autres doigts sont superposés sous l'occipital. Ses avant-bras sont relâchés et reposent sur la têtière.

— **Du côté droit,** l'éminence thénar de la main droite du praticien exerce une pression modérée, de dehors en dedans, sur l'écaille temporale droite du sujet pendant l'expiration, pour inciter le temporal droit à effectuer une rotation interne. L'ostéopathe maintient sa pression pendant une durée correspondant à 2 ou 3 cycles du mécanisme respiratoire primaire.

Technique de normalisation d'une lésion temporale en rotation externe à droite, pendant l'expiration

Technique de normalisation d'une lésion temporale en rotation externe à droite : l'appui de l'éminence thénar s'effectue sur l'écaille temporale, de dehors en dedans.

— une lésion se déplaçant toujours plus volontiers dans son sens lésionnel que dans le sens inverse, l'ostéopathe devra pratiquer ensuite le test de rotation interne afin de vérifier l'efficacité de la normalisation.

— Cette technique peut être répétée plusieurs fois et doit toujours s'accompagner du test de mobilité de l'occipital, car le temporal fait partie de sa sphère d'influence et tous les mouvements crâniens sont régis par la symphyse sphéno-basilaire.

Déductions :

— Cette lésion temporale en rotation externe se rencontrera plus fréquemment lorsque les fibres supérieures du trapèze feront l'objet d'un excès tensionnel :

- Dans la subluxation acromio-claviculaire inférieure
- Dans la subluxation sterno-claviculaire postérieure
- Dans la subluxation sterno-claviculaire supérieure

— La lésion en rotation externe du temporal empêche, du côté homologue, l'élévation du diaphragme crânien, en le maintenant en position basse et peut entrainer une tension anormale de l'aponévrose cervicale superficielle, susceptible de produire une lésion en rotation postérieure passive de la clavicule.

Remarques

— Il faut se souvenir :

- Que les temporaux sont des os pairs et périphériques
- Que leur rotation externe accompagne physiologiquement le mouvement de flexion des os crâniens de la ligne médiane, pendant la phase inspiratoire.
- Que leur rotation interne accompagne physiologiquement le mouvement d'extension des os crâniens de la ligne médiane, pendant la phase expiratoire.
- Et qu'ils font partie de la sphère d'influence de l'occipital.

TECHNIQUE DE NORMALISATION ISOMETRIQUE DES FAISCEAUX CLEIDO-MASTOÏDIEN ET CLEIDO-OCCIPITAL DU STERNO-CLEIDO-MASTOÏDIEN DROIT, AINSI QUE DE L'APONEVROSE CERVICALE SUPERFICIELLE

— La patiente est allongée sur la table en décubitus.

— L'ostéopathe est assis à la tête du sujet.

— La tête de la patiente est positionnée en rotation gauche et sa bouche ne doit pas rester entrouverte.

1er temps :

— Les éminences thénar et hypothénar de la main droite du praticien épousent la zone temporo-mandibulaire droite de la patiente et le pouce de sa main gauche prend un contact précis sur la face supérieure et le bord antérieur du 1/3 interne de la clavicule droite, au niveau des insertions claviculaires des deux chefs cleido-occipital et cleido-mastoïdien du sterno-cleido-mastoïdien droit et de l'aponévrose cervicale superficielle droite.

— L'ostéopathe demande au sujet une inspiration suivie d'une apnée d'inspire, une élévation et une rotation droite de sa tête, pendant que sa main droite et le pouce de sa main gauche réalisent une opposition.

1er temps
Technique de normalisation isométrique des faisceaux cleido-mastoïdien et cleido-occipital du sterno-cleido-mastoïdien droit.

2e temps :

— Lorsque la patiente se relâche, la main droite du praticien et le pouce de sa main gauche en profitent pour étirer les deux chefs claviculaires du sterno-cleido-mastoïdien droit et l'aponévrose cervicale superficielle droite.

2e temps
Etirement des chefs cleido-mastoïdien et cleido-occipital du sterno-cleido-mastoïdien droit, ainsi que de l'aponévrose cervicale superficielle droite pendant la phase de relâchement.

— Cette technique devra être répétée plusieurs fois.

Déductions :

— Cette technique de normalisation isométrique trouvera sa justification :

- Dans la subluxation acromio-claviculaire supérieure.
- Dans la subluxation sterno-claviculaire antérieure.
- Dans la lésion en rotation interne du temporal.
- En présence d'une restriction de mobilité de la suture occipito-mastoïde, susceptible de se répercuter sur le trou déchiré postérieur et sur les IXe, Xe et XIe nerfs crâniens.
- En présence d'une restriction de mobilité de la tente du cervelet.
- Lorsqu'il s'agit d'une perturbation du retour veineux par l'intermédiaire de la veine jugulaire.
- Ou lorsqu'on assiste à une tension anormale de l'aponévrose cervicale superficielle pouvant entrainer secondairement une lésion en rotation postérieure passive de la clavicule.

Remarques :

— Le fait de réaliser cette technique en inspiration facilite la normalisation du temporal dans la mesure où cette phase respiratoire incite le temporal droit à effectuer une rotation externe.

— Le deuxième temps de cette technique de normalisation peut aussi être utilisé pour relâcher la tension de l'aponévrose cervicale superficielle qui sert de gaine au muscle sterno-cleido-mastoïdien et qui s'insère :

- **Partie supérieure :**

Sur la protubérance occipitale externe.

Sur le bord inférieur de la mandibule et de la symphyse mentonnière.

Sur la face externe de l'apophyse mastoïde

Et sur la ligne courbe occipitale supérieure.

- **Partie inférieure :**

Sur les 2/3 internes du bord antérieur de la clavicule

Sur l'acromion

Sur le bord postérieur de l'épine de l'omoplate

Sur la fourchette sternale (espace sus-sternal)

TECHNIQUE DE NORMALISATION D'UNE LESION DU TEMPORAL EN ROTATION INTERNE, A DROITE

L'ostéopathe devra préalablement effectuer une technique de normalisation isométrique du chef cleido-mastoïdien du sterno-cleido-mastoïdien droit, car la tension excessive de ce muscle est susceptible d'entrainer le temporal droit en rotation interne.

— La patiente est allongée en décubitus.

— L'ostéopathe est assis à la tête du sujet.

— Les pouces du praticien épousent les apophyses mastoïdes temporales droite et gauche de la patiente. Ses éminences thénars sont au contact des écailles temporales droite et gauche. Ses autres doigts sont superposés sous l'occipital. Ses avant-bras sont relâchés et reposent sur la têtière.

— **Du côté droit,** le pouce de la main droite du praticien exerce une pression modérée, de dehors en dedans, sur l'apophyse mastoïde droite du sujet pendant l'inspiration, afin d'inciter le temporal droit à effectuer un mouvement de rotation externe. L'ostéopathe maintient sa pression pendant une durée égale à 2 ou 3 cycles du mécanisme respiratoire primaire.

Technique de normalisation d'une lésion du temporal en rotation interne, à droite, pendant l'inspiration.

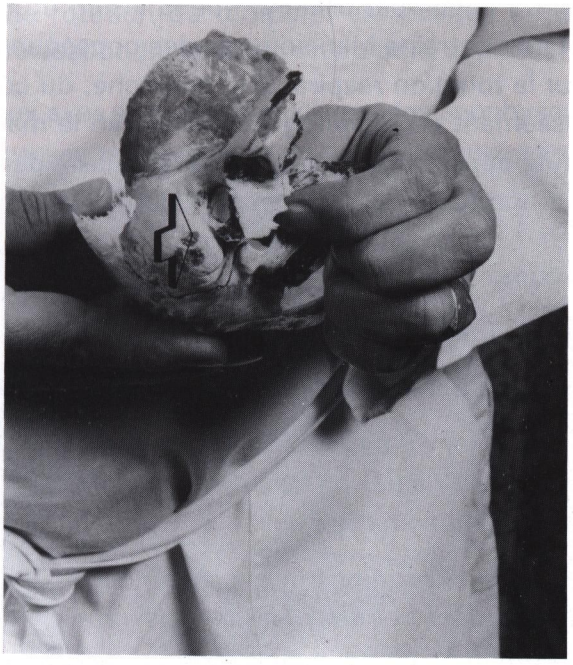

Technique de normalisation d'une lésion du temporal en rotation interne, à droite comme le montre la flèche : l'appui s'effectue sur l'apophyse mastoïde, de dehors en dedans.

— Une lésion se déplaçant toujours plus volontiers dans son sens lésionnel que dans le sens inverse, l'ostéopathe devra pratiquer ensuite le test de rotation externe afin de vérifier l'efficacité de la normalisation.

— Cette technique peut être répétée plusieurs fois et doit toujours s'accompagner du test de mobilité de l'occipital, car le temporal fait partie de sa sphère d'influence et tous les mouvements crâniens sont régis par la symphyse sphéno-basilaire.

Déductions :

— Cette lésion temporale en rotation interne se rencontrera plus fréquemment lorsque le chef cleido-mastoïdien du sterno-cleido-mastoïdien fera l'objet d'un excès tensionnel :

- Dans la subluxation acromio-claviculaire supérieure.
- Dans la subluxation sterno-claviculaire antérieure.

— Il est à noter, par ailleurs, que la lésion du temporal en rotation interne entraine bien souvent des conséquences pathologiques sur la fonction respiratoire, empêche, du côté homologue, l'abaissement du diaphragme crânien en le maintenant en position haute et peut produire, par l'intermédiaire de l'os hyoïde, une tension anormale de l'aponévrose cervicale moyenne.

Remarques

— Il faut se souvenir :

- Que les temporaux sont des os pairs et périphériques
- Que leur rotation externe accompagne physiologiquement le mouvement de flexion des os crâniens de la ligne médiane, pendant la phase inspiratoire.
- Que leur rotation interne accompagne physiologiquement le mouvement d'extension des os crâniens de la ligne médiane, pendant la phase expiratoire.
- Et qu'ils font partie de la sphère d'influence de l'occipital.

TECHNIQUE DE NORMALISATION D'UNE LESION TEMPORALE DROITE EN ROTATION INTERNE

Cette technique se réalise au niveau de l'articulation pétro-jugulaire. Cette articulation met en présence la surface jugulaire du temporal et l'apophyse jugulaire de l'occipital.

L'axe de rotation en flexion-extension de l'occipital est transversal et horizontal. Il passe par les apophyses jugulaires.

L'axe de rotation du temporal est oblique en avant et en dedans. Il correspond à la direction du bord supérieur du rocher.

Ces deux axes se croisent au niveau des apophyses jugulaires.

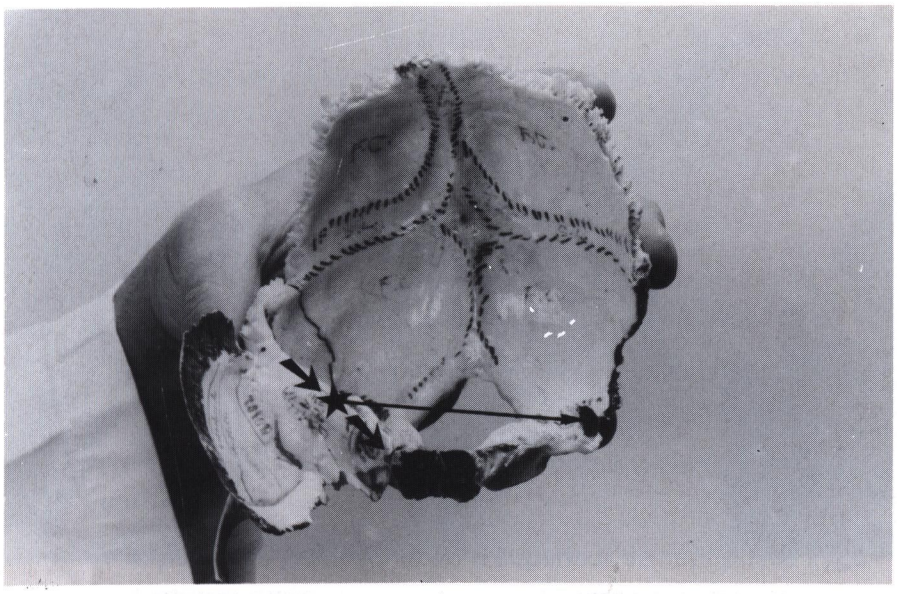

Les axes de rotation de l'occipital et du temporal se croisent au niveau de l'apophyse jugulaire.

Le sujet est allongé en décubitus.

L'ostéopathe se tient à la tête du sujet et place sa main gauche ''en cuillère'' sous l'occipital.

Les cinq doigts de sa main droite participent inégalement à la manœuvre ; le rôle du pouce, de l'annulaire et de l'auriculaire étant prépondérants :

- le pouce se place sur le bord supérieur de l'apophyse zygomatique droite
- l'index se loge sous l'apophyse zygomatique droite
- le majeur pénètre dans le trou auditif externe, à droite
- l'annulaire prend appui sur le bord antérieur de l'apophyse mastoïde droite
- et l'auriculaire se situe en arrière de l'apophyse mastoïde droite.

La main gauche de l'ostéopathe imprime à l'occipital un mouvement de flexion et sa main droite entraine le temporal en rotation externe.

Pendant que le pouce droit du praticien abaisse l'apophyse zygomatique, l'annulaire et l'auriculaire exercent une pression dirigée en arrière et en dedans sur l'apophyse mastoïde droite.

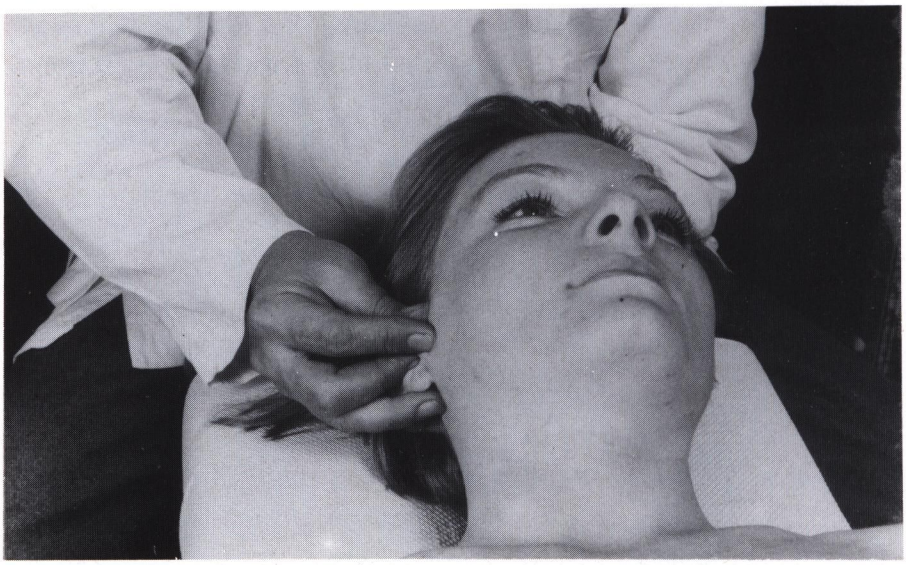

Technique de normalisation d'une lésion temporale droite en rotation interne.

Cette technique libère la restriction de mobilité en agissant principalement au niveau du pivot condylo-squamo-mastoïdien qui représente la jonction entre les deux portions verticale et horizontale, de la suture occipito-mastoïde.

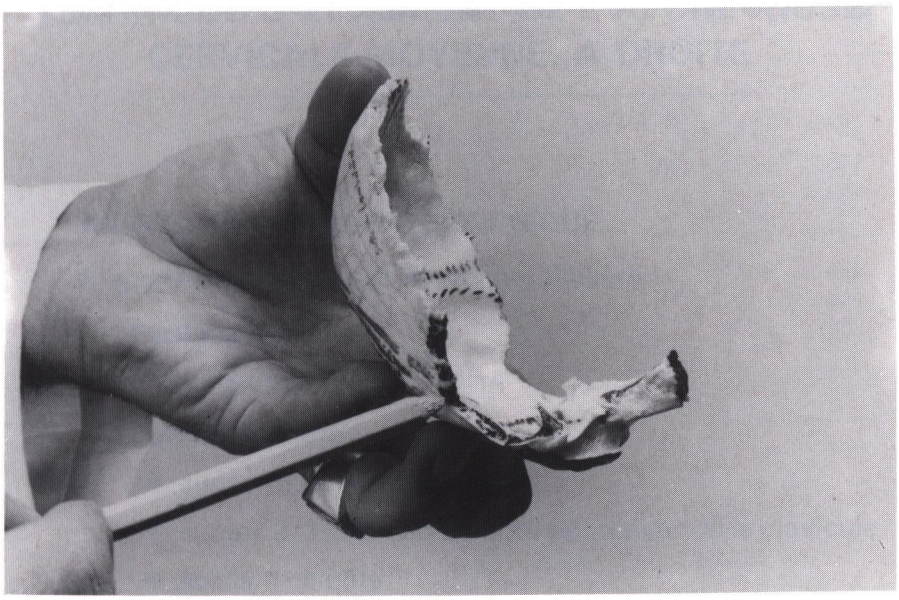

Le pivot condylo-squamo-mastoïdien.

Cette technique a un effet bénéfique sur les éléments constituants qui empruntent le trou déchiré postérieur :

— le nerf glosso-pharyngien

— le nerf pneumogastrique

— le nerf spinal

ainsi que sur le retour veineux crânien par l'intermédiaire de la veine jugulaire.

Autre modalité relative au positionnement des doigts de la main droite :

— le pouce se place sur le bord supérieur de l'apophyse zygomatique droite.

— et la première articulation inter-phalangienne de l'index recourbé et fléchi épouse l'apophyse mastoïde droite.

Pendant que le pouce du praticien abaisse l'apophyse zygomatique, son index recourbé et fléchi exerce une pression dirigée en arrière et en dedans sur l'apophyse mastoïde droite.

TECHNIQUE D'ETIREMENT DE L'APONEVROSE CERVICALE MOYENNE, A DROITE

RAPPEL ANATOMO-PHYSIOLOGIQUE

L'aponévrose cervicale moyenne s'insère :

— **Partie supérieure :**

- sur l'os hyoïde

— **Partie inférieure :**

- sur la fourchette sternale
- sur les 2/3 internes du bord postérieur de la clavicule
- sur la 1ere côte
- et sur l'échancrure coracoïdienne

L'os hyoïde affecte la forme d'un ''U'' majuscule et donne insertion à 13 muscles, dont le sterno-cleido-hyoïdien. C'est le seul os qui ne soit pas rattaché au reste du squelette. Il se situe à la partie antérieure du cou : au dessus du sternum auquel il est rattaché par ses muscles abaisseurs, au dessous de la langue dont il constitue le squelette.

Dans les premiers mois de la vie intra-utérine, l'os hyoïde est relié au crâne par un cordon cartilagineux non interrompu. Ce n'est que plus tard qu'il se fragmente et donne naissance à trois petits os :

— L'APO-HYAL

— LE CERATO-HYAL

— ET LE STYLO-HYAL

L'apo-hyal représente la petite corne de l'os hyoïde.

Le cérato-hyal est une petite pièce osseuse reliée à l'apo-hyal et au stylo-hyal. Le stylo-hyal n'est autre que l'apophyse styloïde qui, en réalité, n'appartient pas au temporal mais à l'appareil hyoïdien, résulte de la fusion du stylo-hyal avec le cérato-hyal et solidarise l'os hyoïde au temporal.

Les grosses veines de la base du cou sont doublées sur tout leur pourtour par l'aponévrose cervicale moyenne. Une pareille disposition anatomique a pour résultat, on le conçoit, de rendre les parois de ces vaisseaux plus ou moins incompressibles et de favoriser ainsi la circulation de retour. Au moment de l'inspiration, en effet, alors que la pression atmosphérique tend à repousser vers la cavité du thorax tous les organes du cou, les vaisseaux précités, résistant à cette pression, conservent leur calibre ordinaire. De ce fait, le sang peut y circuler librement pour descendre dans le thorax où l'appelle le vide produit par l'inspiration. Ceci permet de comprendre les perturbations du retour veineux lorsque l'aponévrose cervicale moyenne fait l'objet d'une tension anormale, consécutive à une lésion temporale en rotation interne.

Technique :

— la patiente est allongée en décubitus

— l'ostéopathe est assis à la tête du sujet

— la tête de la patiente est positionnée en rotation gauche

— pendant que le pouce et l'index recourbé de la main droite du praticien immobilisent le côté droit de l'os hyoïde, le pouce de sa main gauche exerce une pression constante sur le bord postérieur des 2/3 internes de la clavicule droite durant la phase inspiratoire afin d'étirer l'aponévrose cervicale moyenne à droite

— le fait de réaliser cette technique d'étirement en inspiration incite le temporal à se déplacer dans le sens correctif, en rotation externe.

Remarques

Une lésion sphéno-basilaire en extension, un blocage de la suture occipito-mastoïde droite ou encore une lésion temporale en rotation interne droite sont susceptibles, par l'intermédiaire de l'apophyse styloïde et de l'os hyoïde, d'entrainer une tension

anormale de l'aponévrose cervicale moyenne droite et, par voie de conséquence, une lésion en rotation antérieure passive de la clavicule droite.

La normalisation de la lésion temporale en rotation interne droite et la restauration de la mobilité occipito-mastoïde droite seront en outre nécessaires pour obtenir un relâchement durable de l'aponévrose cervicale moyenne à droite.

Les techniques de normalisation s'adresseront à la clavicule, à la suture occipito-mastoïde, au temporal, à la symphyse sphéno-basilaire et à l'aponévrose cervicale superficielle et moyenne.

TECHNIQUE DE NORMALISATION D'UNE RESTRICTION DE MOBILITE DE LA SUTURE OCCIPITO-MASTOÏDE A DROITE

• Qu'il s'agisse d'une tension excessive des fibres supérieures du trapèze droit, susceptible d'entrainer l'occipital dans un mouvement de flexion et, par voie de conséquence, le temporal droit en rotation externe ;

• Ou bien qu'il s'agisse d'une tension excessive du faisceau cleido-mastoïdien droit du sterno-cleido-mastoïdien, susceptible d'entrainer le temporal droit dans un mouvement de rotation interne ;

• La suture occipito-mastoïde droite s'avère dans tous les cas impliquée et il sera alors aisé d'en déduire les répercussions pathologiques sur le mécanisme respiratoire crânien et plus particulièrement sphéno-basilaire, puisque tous les mouvements physiologiques sont régis par la symphyse sphéno-basilaire :

— Restriction de mobilité de la suture occipito-mastoïde droite, à même de se répercuter sur le trou déchiré postérieur et sur les IXe, Xe et XIe nerfs crâniens ;

— Restriction de mobilité de la tente du cervelet et du diaphragme crânien à droite ;

— Perturbation du retour veineux par l'intermédiaire de la veine jugulaire droite ;

— Modifications tensionnelles de l'aponévrose cervicale superficielle et moyenne à droite.

La suture occipito-mastoïde

• Cependant, il ne faudrait pas oublier que d'autres étiologies peuvent exister :

— traumatismes

— accouchements (forceps, ventouse, césarienne...)

— whiplash injuries

— extractions dentaires

• Il faut se souvenir, en ostéopathie crânienne, que si le mécanisme osseux et les membranes de tension réciproque (faux du cerveau, tente du cervelet) représentent le moteur du mouvement involontaire, la fluctuation du liquide céphalo-rachidien et la motilité innée du système nerveux central figurent la force motrice de ce mouvement involontaire.

• La patiente est confortablement allongée en décubitus, la tête en rotation gauche.

• L'ostéopathe est assis à la tête du sujet, du côté droit.

Il localise la suture occipito-mastoïde droite et applique les pulpes de l'index et du majeur de sa main droite, ''en V'', de part et d'autre de la suture sur les berges occipitale et temporale. Ce sont les ''doigts receveurs''.

• L'avant-bras du praticien est relaché et repose sur la têtière. Le majeur de sa main gauche prend contact avec la bosse frontale gauche du sujet, c'est-à-dire au pôle diamétralement opposé à la suture occipito-mastoïde droite.

Utilisation du ''V.SPREAD'' comme technique de libération de la suture occipito-mastoïde droite.

• Lorsque la suture occipito-mastoïde présente une restriction de mobilité, les berges de la suture se rapprochent, la membrane s'invagine et devient convexe en dedans. Les ''doigts receveurs'' de l'ostéopathe, au lieu de percevoir une poussée souple et rythmique, ressentiront l'onde battante et retenue du liquide céphalo-rachidien.

• Par une succession de pressions et de relâchements, sans quitter pour autant le contact osseux, le ''doigt directeur'' frontal dirige la fluctuation du liquide céphalo-rachidien vers la suture

occipito-mastoïde droite dans un but de libération, d'autorégulation et l'ostéopathe attend que s'exprime la puissance normalisatrice du liquide céphalo-rachidien, sous forme d'une poussée souple et rythmique perçue par les ''doigts receveurs'' de sa main droite.

L'action du ''doigt directeur'' entraine une accélération du liquide céphalo-rachidien et une succession d'ondes élastiques, en coup de bélier, qui s'additionnent, se propagent de part et d'autre du blocage sutural occipito-mastoïde et tendent à le libérer car le liquide céphalo-rachidien est **compressible** dans la mesure où la boîte crânienne est un réceptacle présentant des orifices tels que les canaux et les trous de la base du crâne.

La périodicité de l'onde peut être augmentée ou diminuée en fonction des résistances rencontrées. La résistance finale occipito-mastoïde étant pathologique.

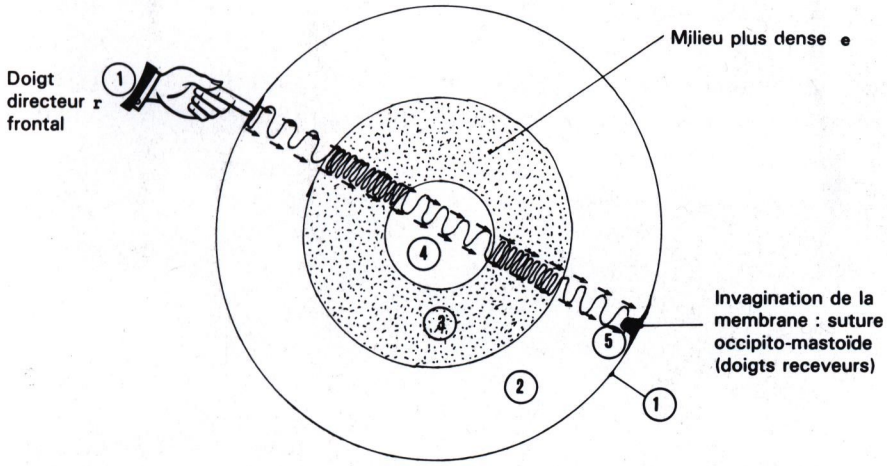

1 - **Tissu osseux** : succession de pressions et de relâchements du ''doigt directeur'' frontal.

2 - **Espaces sous-arachnoïdiens** : phénomène de réfraction car le milieu (3) est plus dense. La périodicité de l'onde est diminuée.

3 - **Cerveau** : En changeant de milieu, la périodicité de l'onde s'accélère et devient plus courte.

4 - **Ventricules** : Changeant à nouveau de milieu, l'onde ''s'amortit'' et se ralentit. La périodicité de l'onde est diminuée.

5 - Cette succession d'ondes élastiques, semblable à des vagues, frappe ''en coup de bélier'' la convexité de la membrane invaginée au niveau de la restriction de mobilité occipito-mastoïde qui représente la résistance finale et tend à la libérer.

Le phénomène de réfraction s'observe au niveau des espaces sous-arachnoïdiens (2) et des ventricules (4)

Cependant, grâce au caractère **élastique** de l'onde, si celle-ci n'est pas assez intense dans un premier temps pour restaurer la mobilité occipito-mastoïde, l'onde se réfléchit et emprunte le trajet inverse.

''Le doigt directeur frontal'' poursuit alors son alternance de pressions et de relâchements jusqu'à ce que ces ondes élastiques s'additionnent en direction de la suture et soient suffisamment puissantes pour libérer la restriction de mobilité occipito-mastoïde.

Si la restriction de mobilité de la suture occipito-mastoïde droite ne se normalise pas, l'ostéopathe pourra avoir recours à deux autres modalités :

Première modalité

Pendant que l'index et le majeur de sa main droite écartent les berges de la suture occipito-mastoïde droite, le praticien demande à la patiente de faire une dorsi-flexion de son pied gauche, de tendre sa jambe gauche sans la soulever et de réaliser une apnée d'inspire.

Première modalité

L'inspiration a pour effet de postérioriser la base sacrée dans un mouvement de flexion respiratoire.

La traction sur le côté gauche du sacrum incline la base sacrée à gauche et relâche la dure-mère inélastique du côté droit, facilitant ainsi la normalisation de la suture occipito-mastoïde droite.

— **Deuxième modalité :**

Pendant que l'index et le majeur de sa main droite écartent les berges de la suture occipito-mastoïde droite, le praticien demande à la patiente de réaliser une flexion et une abduction de sa hanche droite, afin de relâcher la dure-mère inélastique du côté droit et faciliter la normalisation de la suture occipito-mastoïde droite.

Deuxième modalité

BIBLIOGRAPHIE

BEZES H. et JULLIARD R.
Participation à la Table Ronde sur « Les Disjonctions acromio-claviculaires ». 49e réunion annuelle de la Société Française de chirurgie orthopédique et traumatologique. Paris, 7/11/1974 paru in Rev. Chir. Orthop. 1975, 61, Supp. N° 11, 323-330.

BICHAT — BROCA — CHASSAIGNAC — GREGOIRE-OBERLIN — HENLE — HOVELAQUE — LATARJET — PATURET — POIRIER — RATHKE — ROUVIERE — SAPPEY — TROLARD — WEBER — WINCKLER
« Traités d'anatomie humaine. »

BRIZON J. et CASTAING J.
« Les Feuillets d'Anatomie ». Ed. Maloine.

CASTAING J. et SANTINI J.J.
Edition Vigot — 1960.

DANIELS L. — WILLIAM M. — WORTHINGHAM C.
« Evaluation de la fonction musculaire. », Edition Maloine 1963

DOWNING C.H.
« Osteopathic principles in diseases » Edition Ricardo J ; Orozco — 1935.

DRUCKER D.E.
« Referred pain and the osteopathic lesion » Am. J. Osteop. A. 47 : 623-629 Aug. 1948.

FRYETTE H.H. — STRACHAN W.F.
« Principles of osteopathic technic ». Sd Ed. A.A.O. — 1954-1966.

GAMBARELLI J. et GUERINEL G.
« Anatomie de la tête et du cou » Collection Médifac PCEM 1 — 1979.

GRUMLER B.
« Réalisation des contentions souples » Ann. Kinésithérapie 1980, 7, 453-464.

HEAD H.
« On distrubances of sensation with especial reference of the pain of visceral disease ». Brain 16 : 1-33 1893 or 17 : 339-480 - 1894.

HIX Elliott Lee
« Reflex viscerosomatic reference phenomena ».

JULLIARD R.
Les disjonctions acromio-claviculaires. Communication prévue au Congrès national, Méd. Kinésithérapie et Sport, Grenoble 14/03/1976.

JULLIARD R. et BEZES H.
A propos du traitement des luxations acromio-claviculaires récentes. Communication au Club Ollier, Mâcon le 2/02/1974. Paru in Lyon Chir. 1975, 71, 339-341.

JULLIARD R. et FRIEDERICH P.
« La stabilité de l'articulation acromio-claviculaire » Annales de kinésithérapie 1976, 3, 109-118.

KAPANDJI I.A.
« Physiologie articulaire » (Tome I : membre supérieur) 5e Edition Maloine — 1980.

KELLGREN J.H.
« Somatic simulating visceral pain ». Clin. Sc. 4 : 303-309 - Oct. 1940.

KORR Irvin M.
« Neural basis of osteopathic lesion » Am. J. Osteop. A.47 : 191-198 Dec 1947.

LAYCOCK Byron E.
« Manual of joint manipulation » 1953.

LEWIS T. and KELLGREN J.H.
« Observations relating to referred pain, viscero-motor reflexes and other associated phenomena » Clin. Sc. 4 : 47-71, June 1939.

MACKENZI J.
« Some points bearing on the association of sensory disorders and visceral disease » Brain 16 : 321-354 - 1893.
« Symptoms and their interpretation » Ed. 2 Paul B. Hoeber New-York 1912 p. 304 ff.

MERLE D'AUBIGNE.
« Traumatologie ». Collection Medico-Chirurgicale.

MORAN Peter S. — PRUZZO Neil A. — MITCHELL Fred L.
« An evaluation and treatment manual of osteopathic manipulative procedure » 1973 — Second Edition

NEIGER H. et PLAS F.
« Les contentions adhésives élastiques et non élastiques » Ann. Kinésithérapie 1979, 6, 333-340.

NICHOLAS N.S.
« Atlas of osteopathic techniques ».

DE SEZE Stanislas
« Maladies des os et des articulations » Collection Medico-chirurgicale

DE SEZE S.

« Les épaules douloureuses et les épaules bloquées » Kinésithérapie scientifique N° 134 (267) Mars 1976

« Connaissance élémentaire du rhumatisme » Expansion scientifique française — 1965

STILL A.T.

« Osteopathy research and practice » 1910.

« Clinical osteopathy » 1917

« The philosophy and mechanical principle of osteopathy » 1902

SUTHERLAND W.G.

« The osteopathic technique of W.G. Sutherland » by H.A. Lippincott Y.B. — 1949 AAO

TESTUT L. et LATARJET M.

« Traités d'anatomie humaine ». 9e Edition Doin — 1949.

THE INSTITUTE FOR CONTINUING EDUCATION IN OSTEOPATHIC PRINCIPLES

« An evaluation and treatment manual of osteopathic manipulative procedure » Sd Ed. 1973.

VIGNON G.

« Leçons de rhumatologie ». Cahiers médicaux lyonnais ; 1964.

WALTON W.J.

« Osteopathic diagnosis and technique » 1ere Edition 1966-1970

TABLE DES MATIÈRES

Préface 7

Introduction 9

Plan 13

CHAPITRE I :

Anatomie de l'épaule 19

— La clavicule 21

I — Forme 21

II — Situation 21

III — Direction 21

IV — Description 21

V — Face supérieure 21

VI — Face inférieure 23

VII — Bord postérieur 24

VIII — Bord antérieur 24

IX — Extrémité interne 25

X — Extrémité externe 26

— L'omoplate ou "scapulum" 27

I — Forme 27

II — Situation 27

III — Description 27

IV — Face antérieure ou thoracique . . 29

V — Face postérieure 29
VI — Bord supérieur ou cervical 34
VII — Bord interne ou spinal 34
VIII — Bord externe ou axillaire 35
IX — Angle supérieur ou supéro-interne 35
X — Angle inférieur 35
XI — Angle externe 35

— Les ligaments propres à l'omoplate 42
I — Le ligament acromio-coracoïdien 42
II — Le ligament coracoïdien 43
III — Le ligament spino-glénoïdien 43
IV — le ligament coraco-glénoïdien . . . 43

— L'articulation acromio-claviculaire 44
I — Fonctions 44
II — Classification 44
III — Mouvements 44
IV — Surfaces articulaires en présence 44
V — Moyens d'union 45

— L'articulation coraco-claviculaire 49

— L'articulation sterno-costo-claviculaire 50
I — Fonctions 50
II — Classification 50
III — Mouvements 50
IV — La surface articulaire claviculaire 50
V — La surface articulaire sternale . 51
VI — Les surfaces articulaires en présence 51
VII — Le fibro-cartilage 52
VIII — La synoviale 52
IX — La capsule 52
X — Les ligaments 53

— L'extrémité supérieure de l'humérus 56
I — La tête humérale 56

II — Le trochiter ou grosse tubérosité 58
III — Le trochin ou petite tubérosité . 58
IV — La gouttière inter-tubérositaire . 59
— L'articulation scapulo-humérale 60
I — Fonction 60
II — Classification 60
III — Mouvements 60
IV — Les surfaces articulaires 60
V — Les moyens d'union 64
VI — Les rapports de l'articulation scapulo-humérale 70

CHAPITRE II :

Physiologie ostéopathique de l'épaule 73
I — Les mouvements articulaires en général 75
II — Le complexe articulaire de l'épaule comprend cinq articulations . . . 82
III — Physiologie de l'articulation scapulo-humérale 82
IV — Physiologie de l'articulation sous-deltoïdienne 90
V — Physiologie de l'articulation scapulo-thoracique 92
VI — Répercussions des faisceaux claviculaires du sterno-cleido-mastoïdien et des fibres supérieures du trapèze sur les extrémités claviculaires 96
VII — Physiologie de l'articulation sterno-costo-claviculaire 101
VIII — Physiologie de l'articulation acromio-claviculaire 105
IX — Physiologie de l'abduction 111
X — Physiologie de l'adduction 116

XI — Physiologie de la flexion ou antépulsion 116
XII — Physiologie de l'extension ou rétropulsion 119
XIII — Physiologie de la rotation interne 121
XIV — Physiologie de la rotation externe 121

CHAPITRE III :

Pathologie ostéopathique de l'épaule 123
I — Les lésions et subluxations ostéopathiques des articulations acromio-claviculaire, sterno-costo-claviculaire, scapulo-humérale et, à distance occipito-mastoïde 126
II — La pathologie des éléments contractiles de l'épaule 158
III — La pathologie des éléments non contractiles de l'épaule 176
IV — Les radiculalgies C 3, C 4, C 5, C 6, C 7, C 8, D 1, et les grands syndromes d'atteinte du plexus brachial 184
V — "Douleurs rapportées à l'épaule", d'origine viscéro-somatique . . . 192
VI — Douleurs de l'épaule d'origine iatrogène 196
VII — Les autres affections pouvant se répercuter sur l'épaule 197

CHAPITRE IV :

Test de mobilité du complexe articulaire de l'épaule 199
— Test d'abduction passif des articulations scapulo-humérale, acromio-claviculaire et scapulo-thoracique, à droite 201
— Test d'adduction passif de l'articulation scapulo-humérale droite 204

— Test de flexion ou d'antépulsion passif des articulations scapulo-humérale, acromio-claviculaire, sterno-costo-claviculaire et scapulo-thoracique, à droite 208

— Test d'extension ou de rétropulsion passif des articulations scapulo-humérale et scapulo-thoracique, à droite 212

— Test de rotation interne passif des articulations scapulo-humérales 214

— Test de rotation interne passif des articulations scapulo-humérales 217

— Test de rotation externe passif des articulations scapulo-humérales 220

— Test de rotation externe passif des articulations scapulo-humérales 223

— Test destiné à mettre en évidence une tendinite du muscle sus-épineux à droite 226

— Test destiné à mettre en évidence une tendinite ou une luxation de la longue portion du biceps à droite 228

— Test destiné à mettre en évidence une tendinite des muscles coraco-brachial et court biceps, à droite 230

— Test de mobilité passif, en rotation antérieure, de la clavicule droite 232

— Test de mobilité passif en rotation postérieure de la clavicule droite 234

— Test de mobilité passif des mouvements de glissements verticaux de l'articulation acromio-claviculaire droite 236

— Test de mobilité actif des mouvements de glissements inférieurs des articulations sterno-claviculaires 238

— Test de mobilité passif des mouvements antéro-postérieurs des articulations sterno-claviculaires 241

— Test de mobilité passif des mouvements postéro-antérieurs des articulations sterno-claviculaires 243

— Evaluation musculaire active des fibres supérieures des trapèzes 246

— Test de rotation interne des temporaux . . 249

— Evaluation musculaire active des chefs cleido-mastoïdien et cleido-occipital des sterno-cleido-mastoïdiens 252

— Test de rotation externe des temporaux . . . 255

— Test de mobilité de la suture occipito-mastoïde, à droite, encore appelé ''V spread'' 258

CHAPITRE V :

Techniques de normalisation des lésions ostéopathiques de l'épaule 263

— Technique de normalisation globale de l'épaule droite 265, 267, 269

— Technique de normalisation globale de l'articulation scapulo-thoracique droite 277

— Technique de décoaptation musculaire du deltoïde, à droite 279

— Technique de normalisation du long biceps, à droite 282

— Technique de normalisation des muscles coraco-brachial et court biceps, à droite 285

— Technique de relâchement de la rétraction capsulaire scapulo-humérale, à droite 287

— Technique de dilacération du ligament coraco-huméral droit et de ses deux faisceaux : trochinien et trochitérien 290

— Technique de normalisation d'une subluxation supérieure de la tête humérale droite 293

— Technique de normalisation d'une subluxation supérieure de la tête humérale à droite . . . 296

— Technique de normalisation d'une subluxation inférieure de la tête humérale à droite 298

— Technique de normalisation globale de la clavicule 300

— Technique globale destinée aux articulations sterno-costo-claviculaires, acromio-claviculaires et à la contexture anatomique attenante . . 302

— Technique de normalisation globale acromio-claviculaire et sterno-costo-claviculaire, à droite 304

— Technique de normalisation globale destinée à l'articulation acromio-claviculaire droite et à la contexture anatomique attenante 306

— Technique de normalisation d'une lésion en rotation antérieure de la clavicule droite . . 308

— Technique de normalisation d'une lésion en rotation postérieure de la clavicule droite 310

— Technique de normalisation d'une subluxation acromio-claviculaire supérieure à droite, du stade I 313, 316

— Technique de normalisation d'une subluxation acromio-claviculaire inférieure à droite . . . 318

— Technique de normalisation d'une subluxation acromio-claviculaire inférieure à gauche . . 320

— Technique de normalisation d'une subluxation sterno-claviculaire supérieure à droite 322

— Technique de normalisation d'une subluxation sterno-claviculaire antérieure à droite 325

— Technique de normalisation d'une subluxation sterno-claviculaire postérieure, à gauche .. 327

— Technique de normalisation isométrique des fibres supérieures du trapèze droit 330

— Technique de normalisation d'une lésion temporale en rotation externe, à droite 333

— Technique de normalisation isométrique des faisceaux cleido-mastoïdien et cleido-occipital du sterno-cleido-mastoïdien droit, ainsi que de l'aponévrose cervicale superficielle 336

— Technique de normalisation d'une lésion du temporal en rotation interne, à droite 340

— Technique de normalisation d'une lésion temporale droite en rotation interne 343

— Technique d'étirement de l'aponévrose cervicale moyenne, à droite 347

— Technique de normalisation d'une restriction de mobilité de la suture occipito-mastoïde à droite 350

Bibliographie 357

Tables des matières 361

Composition : Imprimerie des Beaux-Arts
19, rue Roux-Soignat, 69003 Lyon
Impression : Imprimerie Marcel Bon
70001 Vesoul
Dépôt légal : mars 1985
N° d'éditeur 1713
N° d'imprimeur 2888